



HOSPITAL VETERINÁRIO DA ANCLIVEPA-SP

DATA: 13/12/2022

PACIENTE: KITTY / SIMONE (491088)

RELATÓRIO ULTRASONOGRÁFICO

Bexiga: em topografia habitual, distensão adequada, conteúdo anecoico sem debris, paredes preservadas, uretra caudal mantida.

Rins e Ureteres: dimensões preservadas (RE 3,12cm / RD não mensurado), contornos definidos, parênquima homogêneo normoecóico, distinção e proporção cortico medular mantida, sistema pielocalicial preservado. Ausência de mineralizações.

Baço: em topografia habitual, com dimensões discretamente aumentadas (1,0cm), parênquima homogêneo normoecóico, vasos preservados.

Fígado: Topografia habitual, lobos hepáticos com volume mantido, parênquima homogêneo normoecóico, bordos arredondados, regulares. Vasos preservados. Ductos intra-hepáticos não caracterizados. Vesícula biliar: repleção adequada, preenchida por conteúdo anecoico sem sedimentos, paredes normoespessas regulares. Ducto biliar não caracterizado.

Sistema gastrointestinal:

Estômago: Topografia habitual, distendido por conteúdo gasoso, paredes normoespessas regulares, estratificação mantida, motilidade mantida. Píloro não caracterizado.

Pâncreas: Não caracterizado.

Alças Intestinais: segmentos passíveis de avaliação com acúmulo de conteúdo fecal denso.

Observações:

Ausência de líquido livre.

Linfonodos não caracterizados.

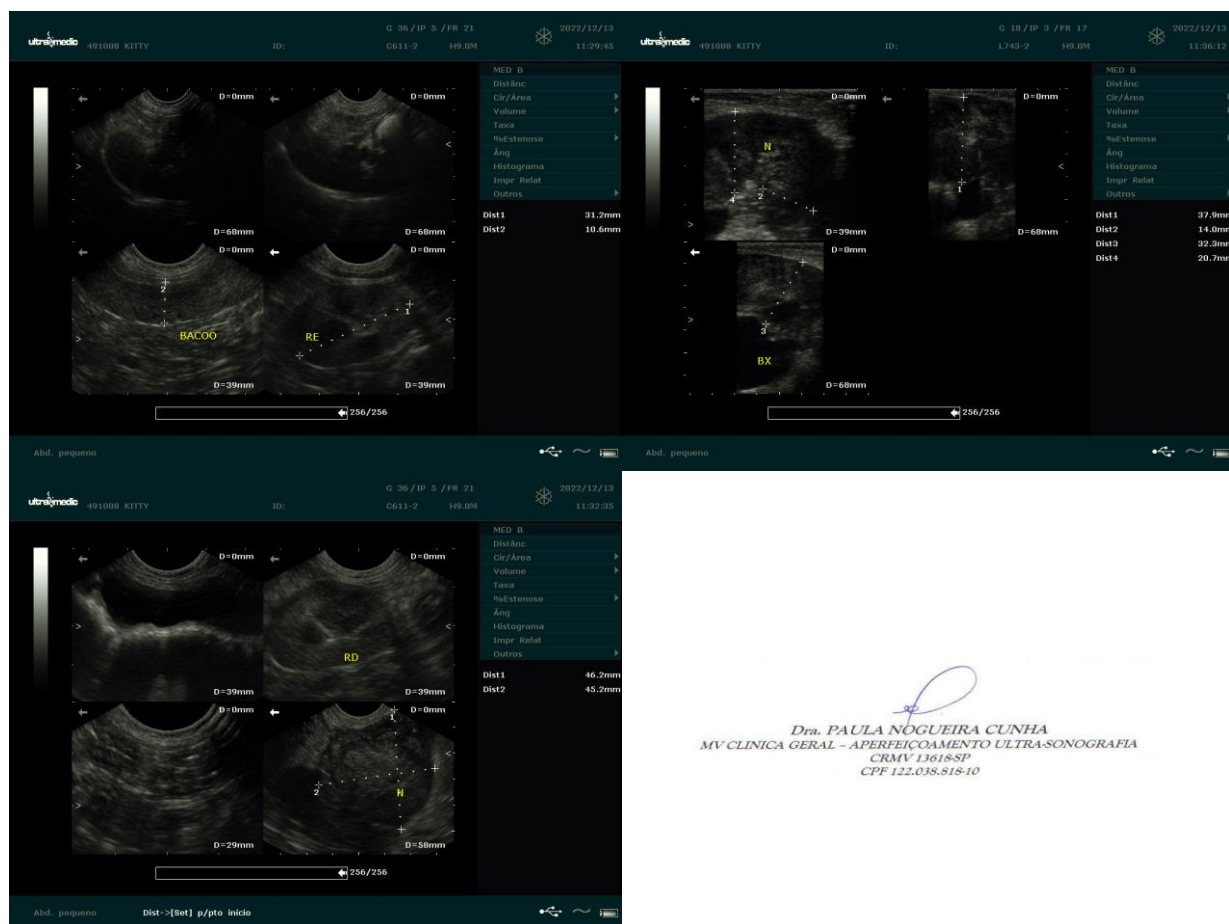
Aumento de volume na região médio caudal do abdômen: Presença de uma estrutura densa com organização tecidual heterogênea hipoecóica não delimitada por capsula, que possui continuidade com a musculatura abdominal a esclarecer Medidas aproximadas – 3,70cm x 3,0cm somente num sentido não refletindo a real dimensão.


Dra. PAULA NOGUEIRA CUNHA
MV CLINICA GERAL - APERFEIÇOAMENTO ULTRA-SONOGRAFIA
CRMV 13618-SP
CPF 122.038.818-10

IMPRESSÃO SONOGRÁFICA:

Discreta esplenomegalia

Presença de um aumento de volume na região medio caudal de abdômen onde o conteúdo se assemelha a camada muscular – há um crescimento tecidual organizado heterogeneo hipoeoico que possui continuidade com a musculatura da parede abdominal a esclarecer.



Dr.ª PAULA NOGUEIRA CUNHA
MV CLÍNICA GERAL - APERFEIÇOAMENTO ULTRA-SONOGRÁFIA
CRMV 13618-SP
CPF 122.038.818-10