



HOSPITAL VETERINÁRIO DA ANCLIVEPA-SP

DATA: 02/01/2023

PACIENTE: KEITH / SONIA (492098)

RELATÓRIO ULTRASSONOGRÁFICO

Bexiga: distensão moderada, conteúdo anecoico com debris e sedimentos hiperecóticos densos acumulados em parede dorsal, ao balotamento nota-se micro litíases mensuradas em torno de 0,30cm , paredes normoespessas, estratificação mantida, trígono mantido. Uretra caudal não caracterizada.

Rins e Ureteres: em topografia habitual (RD 3,73cm / RE 3,69cm), contornos definidos, parênquima homogêneo normoecóico, leve perda da proporção e da distinção cortico medular, sistema pielocalicial mantido. Ureteres não caracterizados.

Baço: em topografia habitual com dimensões mantidas (0,84cm), com parênquima homogêneo normoecóico, vasos preservados.

Fígado: parênquima homogêneo normoecóico, volume mantido, bordos regulares. Diafragma mantido, vasos preservados. **Vesícula biliar:** distendida por conteúdo anecóico, paredes preservadas, ducto comum não caracterizado.

Sistema gastrointestinal:

Estômago: em topografia habitual, distendido por quantidade moderada de conteúdo alimentar / gasoso, paredes normoespessas regulares com estratificação e motilidade mantida.

Pâncreas: não caracterizado.

Alças Intestinais: segmentos intestinais passíveis de avaliação com parâmetros ultrassonográficos preservados, lúmen sem conteúdo. Sem sinais de obstrução.

Útero: corpo uterino com espessamento do endométrio sem conteúdo luminal, mensurado em torno de 0,76cm

Ovários: caracterizados com parâmetros preservados.

Observações:

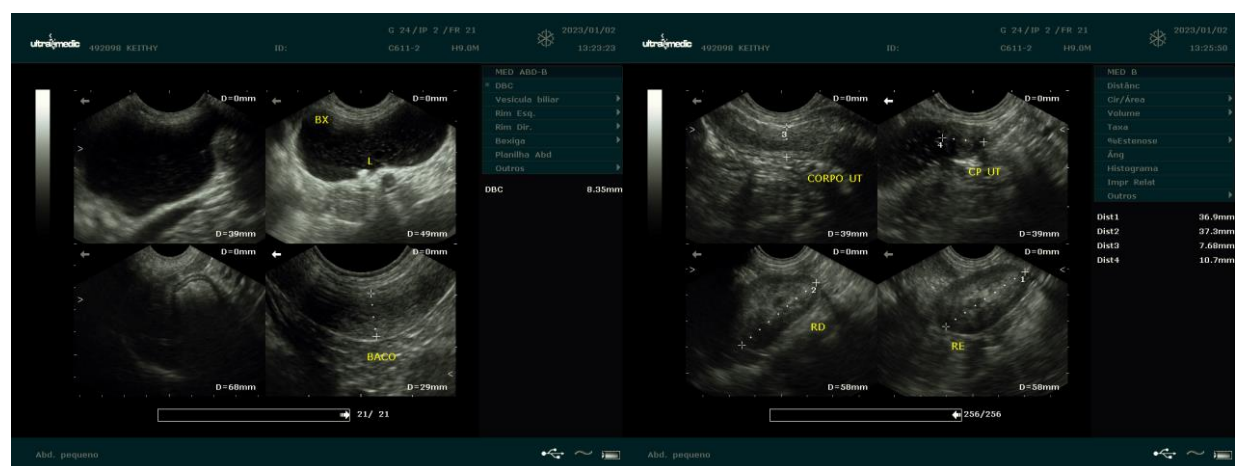
Ausência de líquido livre

Linfonodos caracterizados e reativos.


Dra. PAULA NOGUEIRA CUNHA
MV CLINICA GERAL - APERFEIÇOAMENTO ULTRA-SONOGRAFIA
CRMV 13618-SP
CPF 122.038.818-10

IMPRESSÃO ULTRASSONOGRÁFICA:

Cistite associada a presença de micro litíases
Nefropatia bilateral – alteração morfológica a esclarecer
Corpo uterino sob influência hormonal sem conteúdo.



Dra. PAULA NOGUEIRA CUNHA
MV CLÍNICA GERAL - APERFEIÇOAMENTO ULTRA-SONOGRAFIA
CRMV 13618-SP
CPF 122.038.818-10