



# HOSPITAL VETERINÁRIO DA ANCLIVEPA-SP

DATA: 26/01/2023

PACIENTE: CLEMENTINO/ SUZI (506284)

## RELATÓRIO ULTRASONOGRÁFICO

**Bexiga:** moderada distensão, conteúdo anecoico sem debris sem sedimentos, paredes normoespessas, estratificação mantida, uretra caudal preservada.

**Rins e Ureteres:** RE 5,45cm / RD 5,0cm, contornos definidos, parênquima homogêneo normoecóico, distinção e proporção cortico medular preservada, sistema pielocalicial preservado. Ureteres não caracterizados.

**Baço:** em topografia habitual com dimensões preservadas (1,89cm), parênquima homogêneo normoecóico, vasos preservados.

**Fígado:** em topografia habitual, lobos hepáticos com leve aumento do volume, parênquima homogêneo normoecóico margens arredondadas, regulares. Vasos preservados. Ductos intra-hepáticos não caracterizados. Vesícula biliar com repleção adequada preenchida por conteúdo ecogênico denso com pouca mobilidade, paredes normoespessas regulares. Ducto biliar não caracterizado.

**Estômago:** em topografia habitual, contraído sem conteúdo, paredes normoespessas, motilidade e estratificação preservadas. Píloro não caracterizado. **Pâncreas:** não caracterizados.

**Alças Intestinais:** segmentos intestinais passíveis de avaliação sem conteúdo luminal paredes finas regulares, motilidade e estratificação preservadas.

**Adrenais:** não caracterizadas.

### Observações:

Ausência de líquido livre

Linfonodos não caracterizados.

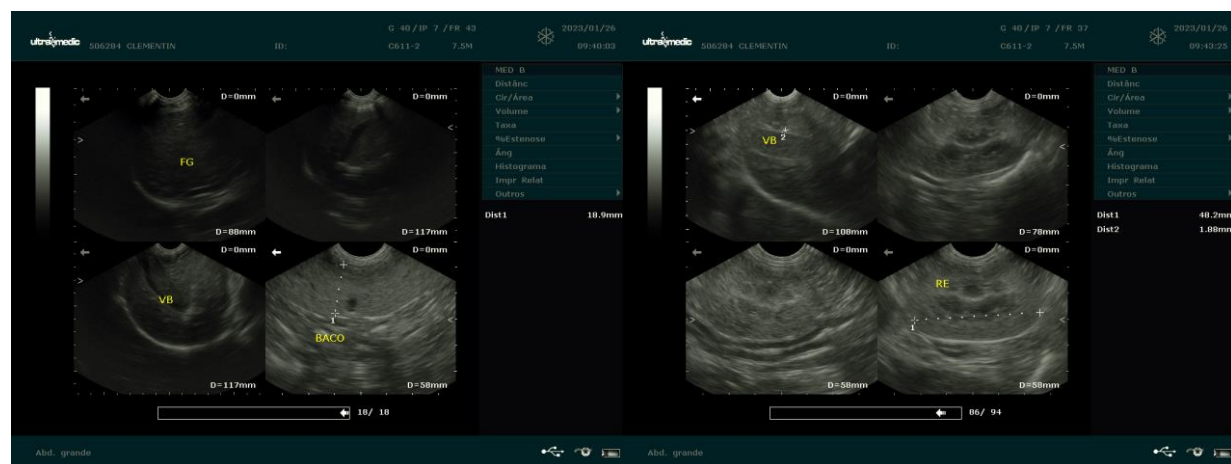
  
Dra. PAULA NOGUEIRA CUNHA  
MV CLINICA GERAL - APERFEIÇOAMENTO ULTRA-SONOGRAFIA  
CRMV 13618-SP  
CPF 122.038.818-10

## IMPRESSÃO ULTRASSONOGRÁFICA:

Hepatomegalia leve

Mucocele moderada a grave

Nefropatia bilateral – sendo que o rim direito mostra maiores alterações



*Dra. PAULA NOGUEIRA CUNHA*  
MV CLINICA GERAL - APERFEIÇOAMENTO ULTRA-SONOGRAFIA  
CRMV 13618-SP  
CPF 122.038.818-10