



HOSPITAL VETERINÁRIO DA ANCLIVEPA-SP

DATA: 08/03/2023

PACIENTE: MEL / SARAH (519747)

RELATÓRIO ULTRASONOGRÁFICO

Bexiga: pequena distensão, conteúdo anecoico em pequena quantidade sem debris, paredes finas regulares, uretra caudal preservada, sem sinais de obstrução.

Rins e Ureteres: RE 5,54cm / RD 6,40cm, contornos definidos, parênquima homogêneo normoecóico, distinção e proporção cortico medular preservada, ausência de mineralização em recesso renal. Ureter não caracterizado.

Baço: em topografia habitual com dimensões preservadas (2,47cm), parênquima homogêneo normoecóico, contornos regulares, vasos preservados.

Fígado: em topografia habitual, lobos hepáticos com volume preservado, parênquima homogêneo normoecóico, margens afiladas, regulares. Vasos intra-hepáticos preservados. Ductos intra-hepáticos preservados. **Vesícula biliar** com leve distensão, preenchida por conteúdo anecoico sem sedimentos, ducto biliar não caracterizado.

Estômago: em topografia habitual, distendido por conteúdo gasoso, paredes com normoespessas, com estratificação e motilidade mantida. **Píloro** não caracterizado. **Pâncreas:** não caracterizado. **Alças Intestinais:** segmentos intestinais passíveis de avaliação sem conteúdo luminal, paredes discretamente espessadas com mucosa levemente corrugada, motilidade e estratificação preservadas.

Adrenais: não caracterizadas.

Útero e Ovários: OSH.

Observação:

Ausência de líquido livre

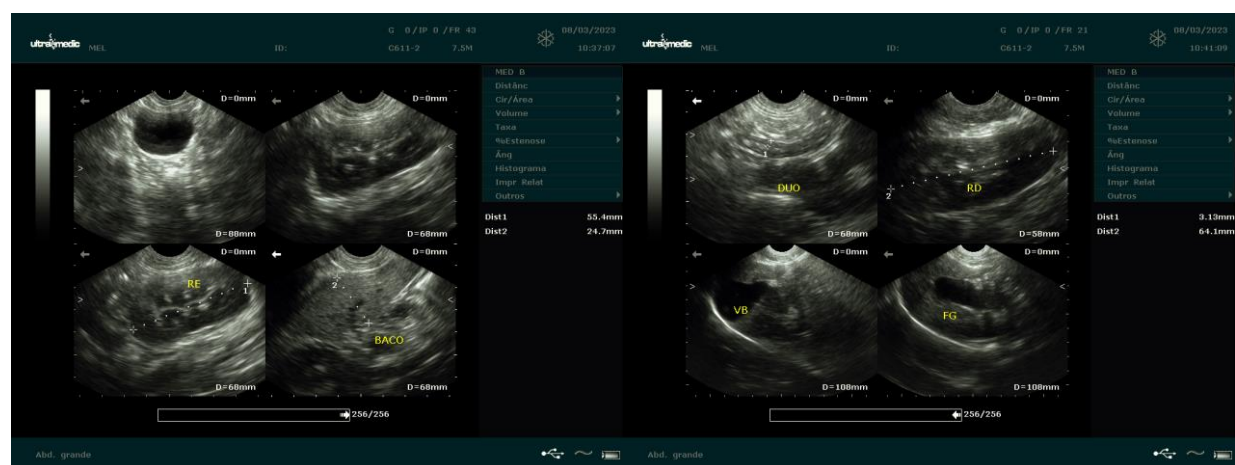
Linfonodos mesentéricos reativos.


Dra. PAULA NOGUEIRA CUNHA
MV CLINICA GERAL - APERFEIÇOAMENTO ULTRASONOGRAFIA
CRMV 13618-SP
CPF 122.038.818-10

IMPRESSÃO SONOGRÁFICA:

Enterite leve

Linfonodo mesentérico reativo.




Dra. PAULA NOGUEIRA CUNHA
MV CLÍNICA GERAL - APERFEIÇOAMENTO ULTRA-SONOGRÁFIA
CRMV 13618-SP
CPF 122.038.818-10