

Nº OS: 405074

Animal: Puka

Data: 03/06/2022

Espécie: Canina

Raça: Dalmata

Sexo: Fêmea

Proprietário: Mario Salluca

DI. Nasc.: 02/06/2011

Idade: 11a 0m 1d

Requisitante: Ailton F. De Souza CRMV-

Clinica: Ecológico I

## Ultrassonografia

Laudo ultrassonográfico.....	Nota-se adjacente a região do flanco esquerdo, área no subcutâneo de contornos irregulares e medindo cerca de 4,65 cm X 2,37 cm, com aumento da ecogenicidade focal associada a estriações hipoanecóicas em permeio (Processo inflamatório focal / Edema?). Para mais fins diagnósticos, sugere-se realização de exame radiográfico e/ou citologia aspirativa.
Fígado.....	com dimensões normais, contornos regulares, bordas finas, ecogenicidade reduzida (hepatopatia?), parênquima homogêneo. Arquitetura vascular com calibre e trajeto preservado.
Vesícula biliar.....	repleta, com presença de conteúdo anecogênico e espessura normal da parede.
Baço.....	com dimensões preservadas, contornos regulares e bordos lisos, ecogenicidade habitual e parênquima homogêneo. Presença de área nodular de ecotextura focal grosseira e ecogenicidade mista medindo 2,02 cm X 1,72 cm em polo caudal - Neoformação esplênica? Á esclarecer.
Rins.....	em topografia habitual e simétricos, medindo aproximadamente RE. 5,48 cm e RD. 5,73 cm em seu maior eixo, contornos regulares, arquitetura preservada, relação córtico-medular mantidas e ecogenicidade das corticais normais. Não há sinal de litíase e/ou hidronefrose.
Vesícula urinária.....	em repleção líquida adequada, conteúdo anecogênico e presença de alguns pontos ecóicos em suspensão (sedimento), paredes regulares e espessas medindo aproximadamente 0,40 cm (cistite). Não há sinais de litíase.
Aparelho reprodutor.....	Nota-se aumento do coto uterino, com ecotextura homogênea e ecogênico medindo 3,41 cm X 1,12 cm (comprimento X espessura) - Processo inflamatório? Á esclarecer.  Não foram observadas alterações sonográficas em topografia de pedículos ovarianos.
Outros.....	Alças intestinais preenchidas por conteúdo gasoso/fecal, com paredes normoespessas medindo aproximadamente cólon: 0,16 cm /jejuno: 0,25 cm e estratificação parietal mantida nos segmentos possíveis de avaliação.  Cavidade gástrica preenchida por conteúdo gasoso, com paredes espessas medindo aproximadamente 0,41 cm (gastrite) e estratificação parietal mantida nos segmentos avaliados.  Pâncreas com dimensões preservadas, medindo aproximadamente 0,83 cm de espessura (ramo pancreático direito), com aspecto homogêneo e normoecogênico.  Não foi observado aumento de linfonodos abdominais e/ ou líquido livre, no momento.  Adrenais com dimensões preservadas, mediram aproximadamente AE. 2,59 cm X 0,74 cm e AD. 2,06 cm X 0,67 cm (eixo longitudinal X polo caudal), com aspecto hipoecogênico e homogêneo.  ** A interpretação deste exame é atribuída ao médico veterinário responsável pelo caso clínico. O valor preditivo de qualquer exame de diagnóstico por imagem depende da análise conjunta dos dados clínico e demais exames do paciente.

\* A interpretação dos exames laboratoriais deverá ser realizada pelo médico veterinário responsável, mediante a sintomatologia clínica do animal.

- Anatomia Patológica  
- Anestesiologia  
- Cardiologia  
- Citologia Especializada  
- Citologias Aspirativas

- Ecodopplercardiografia  
- Eletrocardiografia  
- Endoscopia  
- Histopatologia  
- Laboratório Clínico

- Mensuração de pressão arterial  
- Mielografia  
- Odontologia  
- Oftalmologia  
- Oncologia

- Radiologia  
- Taxi dog  
- Ultra-Sonografia

Nº OS: 405074

Animal: Puka

Data: 03/06/2022

Especie: Canina

Raça: Dalmata

Sexo: Fêmea

Proprietário: Mario Salluca

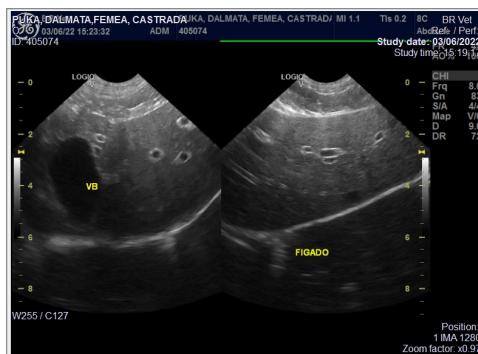
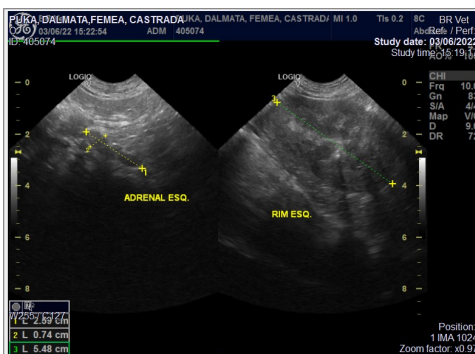
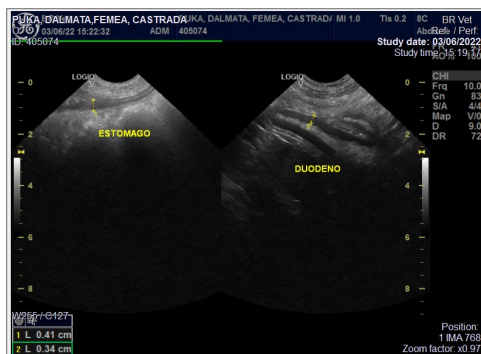
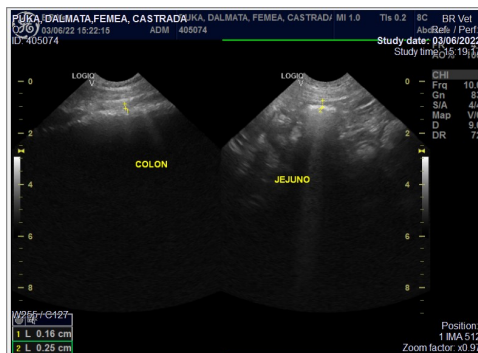
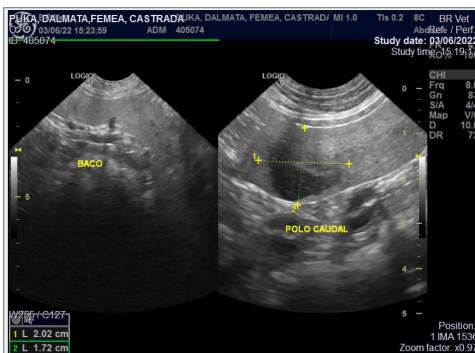
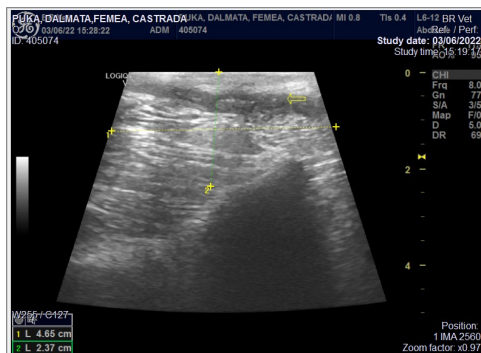
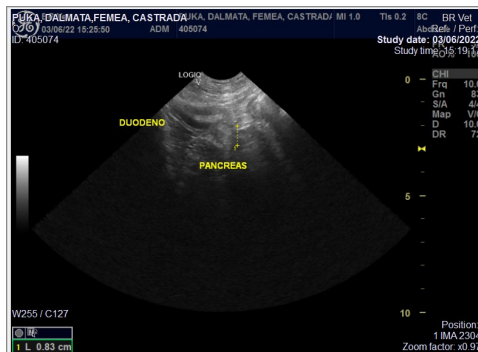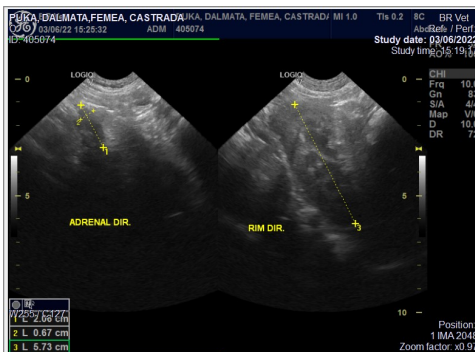
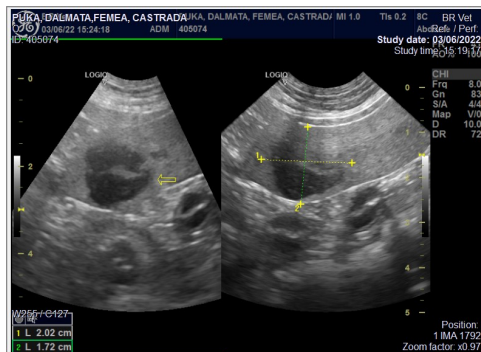
Di. Nasc.: 02/06/2011

Idade: 11a 0m 1d

Requisitante: Ailton F. De Souza CRMV-

Clinica: Ecológico I

## Ultrassonografia



\* A interpretação dos exames laboratoriais deverá ser realizada pelo médico veterinário responsável, mediante a sintomatologia clínica do animal.

- Anatomia Patológica
- Anestesiologia
- Cardiologia
- Citologia Especializada
- Citologias Aspirativas

- Ecodopplercardiografia
- Eletrocardiografia
- Endoscopia
- Histopatologia
- Laboratório Clínico

- Mensuração de pressão arterial
- Mielografia
- Odontologia
- Oftalmologia
- Oncologia

- Radiologia
- Taxi dog
- Ultra-Sonografia

Nº OS: 405074

Animal: Puka

Data: 03/06/2022

Espécie: Canina

Raça: Dalmata

Sexo: Fêmea

Proprietário: Mario Salluca

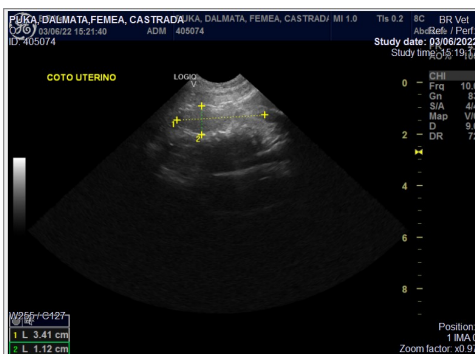
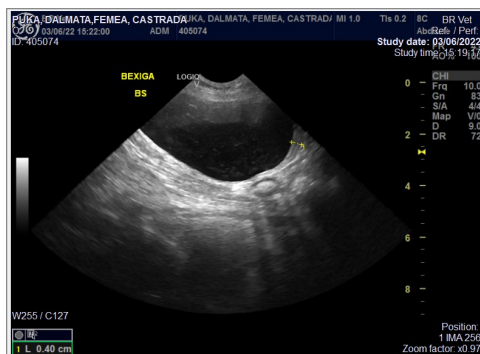
Di. Nasc.: 02/06/2011

Idade: 11a 0m 1d

Requisitante: Ailton F. De Souza CRMV-

Clinica: Ecaológico I

## Ultrassonografia



Assinado eletronicamente por:  
PEDRO GUSTAVO N. BARTULIC - CRMV- 36154

\* A interpretação dos exames laboratoriais deverá ser realizada pelo médico veterinário responsável, mediante a sintomatologia clínica do animal.

- Anatomia Patológica
- Anestesiologia
- Cardiologia
- Citologia Especializada
- Citologias Aspirativas

- Ecodoppler cardiografia
- Eletrocardiografia
- Endoscopia
- Histopatologia
- Laboratório Clínico

- Mensuração de pressão arterial
- Mielografia
- Odontologia
- Oftalmologia
- Oncologia

- Radiologia
- Taxi dog
- Ultra-Sonografia