

Hospital Veterinário Faculdade Anclivepa

rua bom sucesso 733 Carlos Prates

Eletrocardiograma

Identificação

Identificação: 2023_04_04__12_01	Data: 04/04/2023 12:01:26	Peso: 2,5 kg
Paciente: Katy	Idade: 7 anos e 0 mês	Sexo: Fêmea
Espécie: Cão	Raça: Maltês	
Proprietário: Samantha Renata Aparecida Rodrigues	Solicitante: Josimar Rezende da Cruz	


Parâmetros Observados

FC Média: 126 bpm	Amplitude de R: 1.73 mV	Duração de QRS: 54 ms
Amplitude de P: 0.28 mV	Amplitude de S: -0.09 mV	Desnível de ST: -0.18 mV
Duração de P: 44 ms	Intervalo QT: 186 ms	Eixo QRS: 50.54 °
Intervalo PR: 82 ms	Amplitude de T: 0.15 mV	Eixo P: 47.36 °
Amplitude de Q: -0.15 mV	Duração de T: 60 ms	

Comentários


Conclusões

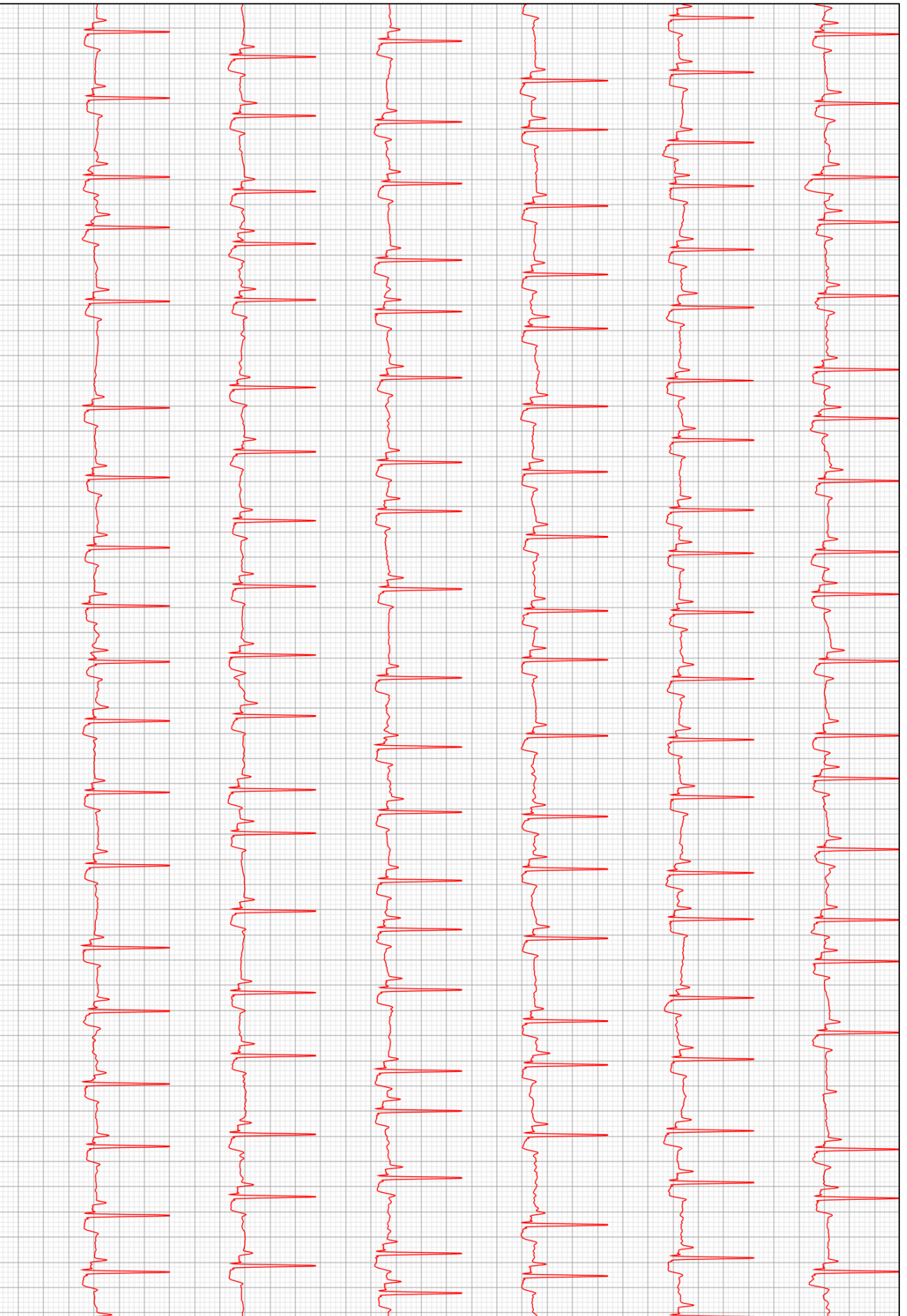
Arritmia sinusal com FC média de 126 bpm e presença de marcapasso migratório.
Traçado sugestivo de sobrecarga atrial esquerda (P mitrale)
Onda T com amplitude maior que 25% da onda R e infradesnívelamento do segmento ST, que sugere hipóxia do miocárdio e/ou distúrbio hidroeletrólítico.
Considerar, a critério clínico, avaliação morfológica cardiopulmonar (ecodopplercardiograma e radiografia torácica).
Risco cardiovascular eletrocardiográfico baixo a moderado
O resultado deste exame deve ser confrontado com os achados clínicos e laboratoriais obtidos



Amanda Ladislao Antonio
CRMV: 16174 MG

Assinado eletronicamente por:





D2