



HOSPITAL VETERINÁRIO DA ANCLIVEPA-SP

DATA: 05/05/2023

PACIENTE: MEL / THIAGO (465651)

RELATÓRIO ULTRASONOGRÁFICO

Bexiga: em topografia habitual, com repleção adequada, conteúdo anecoico sem debris, paredes normoespessas com estratificação mantida. Uretra caudal preservada.

Rins e Ureteres: Rins tópicos. Com dimensões mantidas (RD 3,42cm / RE 3,19cm) parênquima grosseiro hiperecoico, contornos definidos, distinção preservada e leve perda da proporção cortico medular, sistema pielocalicial definido. Ausência de mineralizações.

Baço: em topografia habitual, parênquima normoecóico, dimensões mantidas (1,18cm), contorno definido, capsula delimitada, hilo esplênico preservado.

Fígado: dimensões mantidas, contornos definidos, margens regulares, parênquima homogêneo normoecóico. Vasos preservados. Diafragma caracterizado. **Vesícula biliar:** paredes preservadas preenchida por conteúdo anecóico, paredes normoespessas e regulares.

Estômago: contraído sem conteúdo, paredes normoespessas com estratificação e motilidade mantida. Píloro não caracterizado. **Pâncreas:** não caracterizado. **Alças Intestinais:** segmentos intestinais passíveis de avaliação paredes normoespessas normoecoicas, sem conteúdo luminal. Motilidade mantida

Útero: cornos uterinos dilatados e preenchidos por conteúdo hipoecóico com paredes espessas irregulares, CNUTD 1,07cm / CNUTE 0,86cm. **Ovários** não caracterizados.

OBSERVAÇÃO:

Ausência de líquido livre

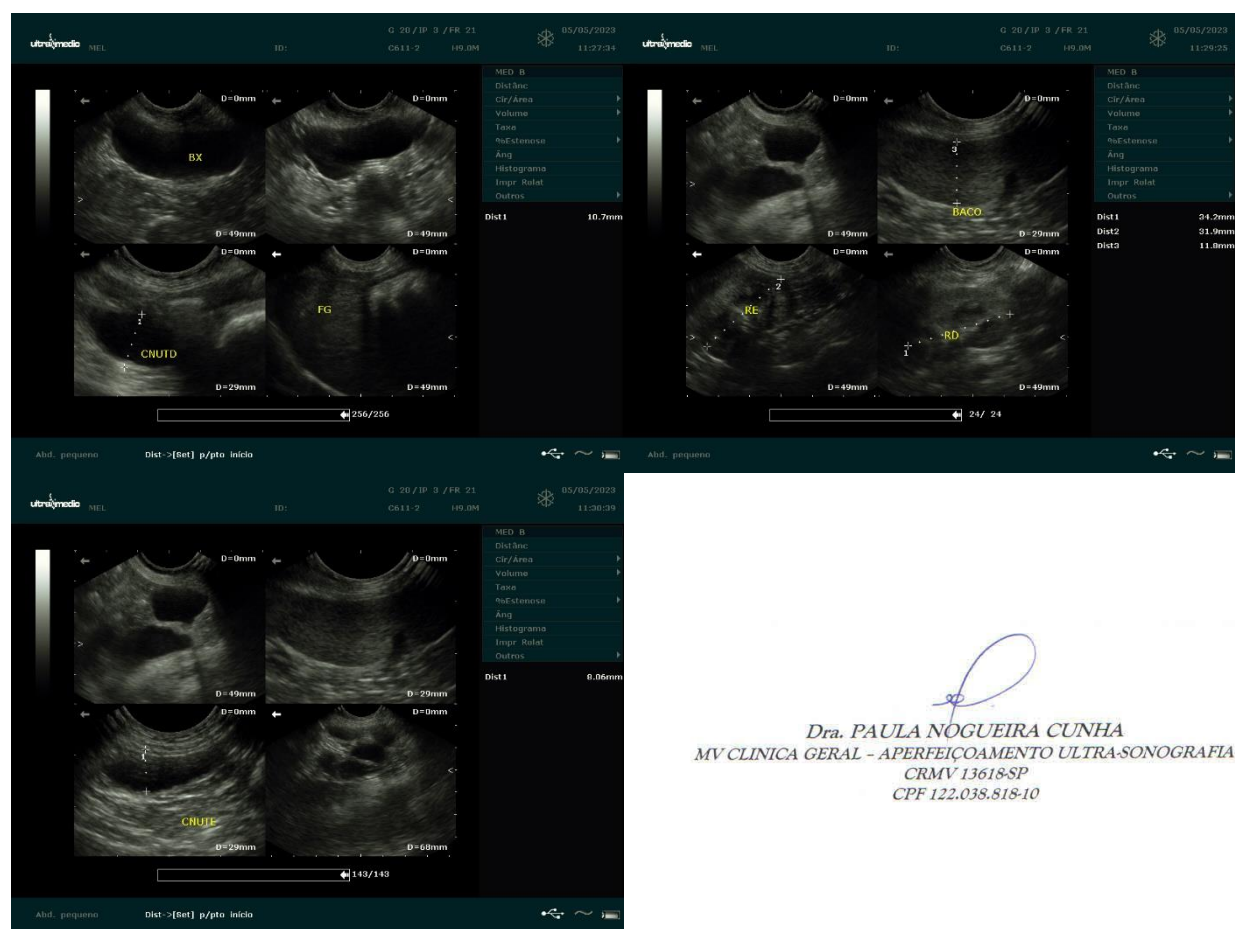
Linfonodos não caracterizados.

Dra. PAULA NOGUEIRA CUNHA
MV CLINICA GERAL - APERFEIÇOAMENTO ULTRASONOGRAFIA
CRMV 13618-SP
CPF 122.038.818-10

IMPRESSÃO DIAGNÓSTICA:

Cornos uterinos dilatados e preenchidos por conteúdo hipoeecóico denso CNUTE 0,80cm e CNUTE 1,07cm – imagens compatíveis com Hemometra / Mucometra / Piometra bilateral.

Rins com aspecto inflamatório



Dra. PAULA NOGUEIRA CUNHA
 MV CLINICA GERAL - APERFEIÇOAMENTO ULTRA-SONOGRAFIA
 CRMV 13618-SP
 CPF 122.038.818-10