



HOSPITAL VETERINÁRIO DA ANCLIVEPA-SP

DATA: 13/12/2022

PACIENTE: KATE / TATIANA (482913)

RELATÓRIO ULTRASSONOGRÁFICO

Bexiga: em topografia habitual, distensão adequada, conteúdo anecoico sem debris, paredes preservadas, uretra caudal mantida.

Rins e Ureteres: dimensões preservadas (RE 3,74cm / RD 4,14cm), contornos definidos, parênquima homogêneo normoecóico presença de micro cito em parênquima renal direito, distinção e proporção cortico medular mantida, sistema pielocalicial preservado. Ausência de mineralizações.

Baço: em topografia habitual, com dimensões aumentadas (1,66cm), parênquima homogêneo normoecóico, vasos preservados.

Fígado: Topografia habitual, lobos hepáticos com volume mantido, parênquima homogêneo tendendo a hiperecoico com atenuação feixes, bordos arredondados, regulares. Vasos preservados. Ductos intra-hepáticos não caracterizados. Vesícula biliar: repleção adequada, preenchida por conteúdo anecoico sem sedimentos, paredes normoespessas regulares. Ducto biliar não caracterizado.

Sistema gastrointestinal:

Estômago: Topografia habitual, contraído sem conteúdo, paredes normoespessas regulares, estratificação mantida, motilidade mantida. Píloro caracterizado sem conteúdo preservado.

Pâncreas: Não caracterizado.

Alças Intestinais: segmentos intestinais passíveis de avaliação apresentam parâmetros ultrassonográficos preservados.

Útero: cornos uterinos não caracterizados.

Ovários: tanto direito quanto esquerdo apresentam cistos com parênquima preservados. OVD 1,2cm x 0,72cm e OVE 1,0cm x 0,50cm

Adrenais: esquerda com formato preservado, contornos definidos, parênquima homogêneo normoecóico mensurada em torno de 1,40cm x 0,35cm. Direita com perda de seu formato, arredondada contorno definidos parênquima hiperecoico, mensurada em torno de 1,64cm x 1,68cm

Observações:

Ausência de líquido livre.

Linfonodos não caracterizados.


Dra. PAULA NOGUEIRA CUNHA
MV CLINICA GERAL - APERFEIÇOAMENTO ULTRA-SONOGRAFIA
CRMV 13618-SP
CPF 122.038.818-10

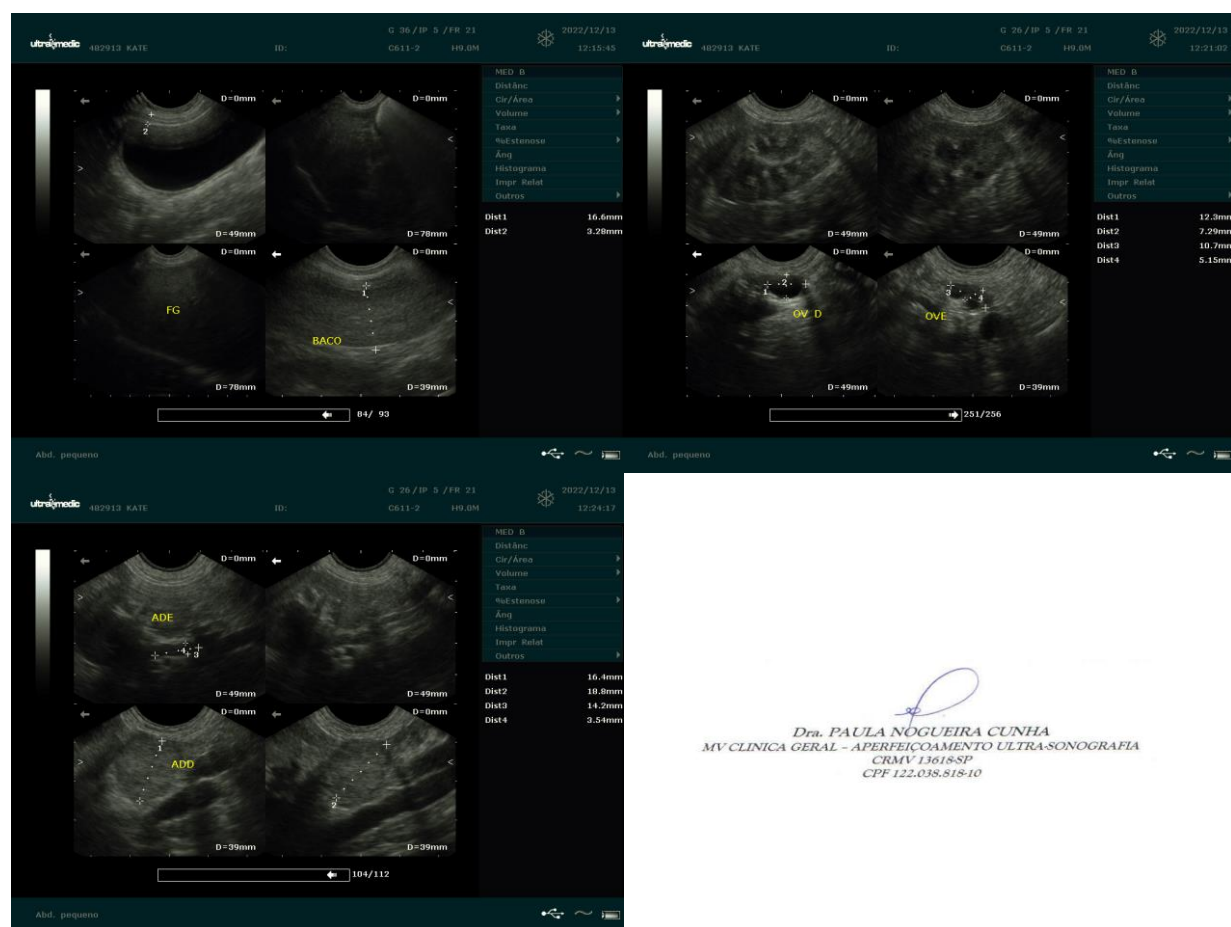
IMPRESSÃO SONOGRÁFICA:

Ovarios cisticos.

Hiperplasia de adrenal direita e supressão da esquerda a investigar

Esplenoemgelia.

Infiltração adiposa leve a moderada ou doença esteroideal a investigar



Dra. PAULA NOGUEIRA CUNHA
 MV CLINICA GERAL - APERFEIÇOAMENTO ULTRA-SONOGRAFIA
 CRMV 13618-SP
 CPF 122.038.818-10