



HOSPITAL VETERINÁRIO DA ANCLIVEPA-SP

DATA: 27/01/2023

PACIENTE: MAX / TEREZINHA (502834)

RELATÓRIO ULTRASSONOGRÁFICO

Bexiga: moderada distensão, conteúdo anecoico com sedimentos ecogênicos flutuantes, paredes normoespessas com estratificação mantida, uretra caudal preservada.

Rins e Ureteres: RE 5,0cm / RD 4,55cm, contornos definidos, parênquima homogêneo normoecóico, distinção e da proporção cortico medular mantida. Sistema pielocalicial mantido. Ureteres não caracterizados.

Baço: em topografia habitual com aumento moderado de suas dimensões (1,75cm), parênquima retículo granular ecogenicidade mista com múltiplos pontos hipoecóico dispersos pelo parênquima, vasos preservados.

Fígado: em topografia habitual, lobos hepáticos com volume mantido, margens afiladas. Parênquima homogêneo hipoecóico. Vasos preservados. Diafragma preservado. Ductos intra-hepáticos não caracterizados. Vesícula biliar com repleção pequena preenchida por conteúdo anecoico sem sedimentos, paredes normoespessas regulares. Ducto biliar caracterizado.

Estômago: em topografia habitual, distensão por conteúdo gasoso em pequena quantidade, paredes normoespessas com estratificação e motilidade preservadas. Píloro não caracterizado. **Pâncreas:** não caracterizado.

Alças Intestinais: segmentos intestinais passíveis de avaliação sem conteúdo luminal, paredes normoespessas com estratificação preservada.

Adrenais: não caracterizadas

Próstata: com parâmetros ultrassonográficos preservados (2,10cm x 2,90cm)

Testículos: com parâmetros ultrassonográficos preservados.

Observações:

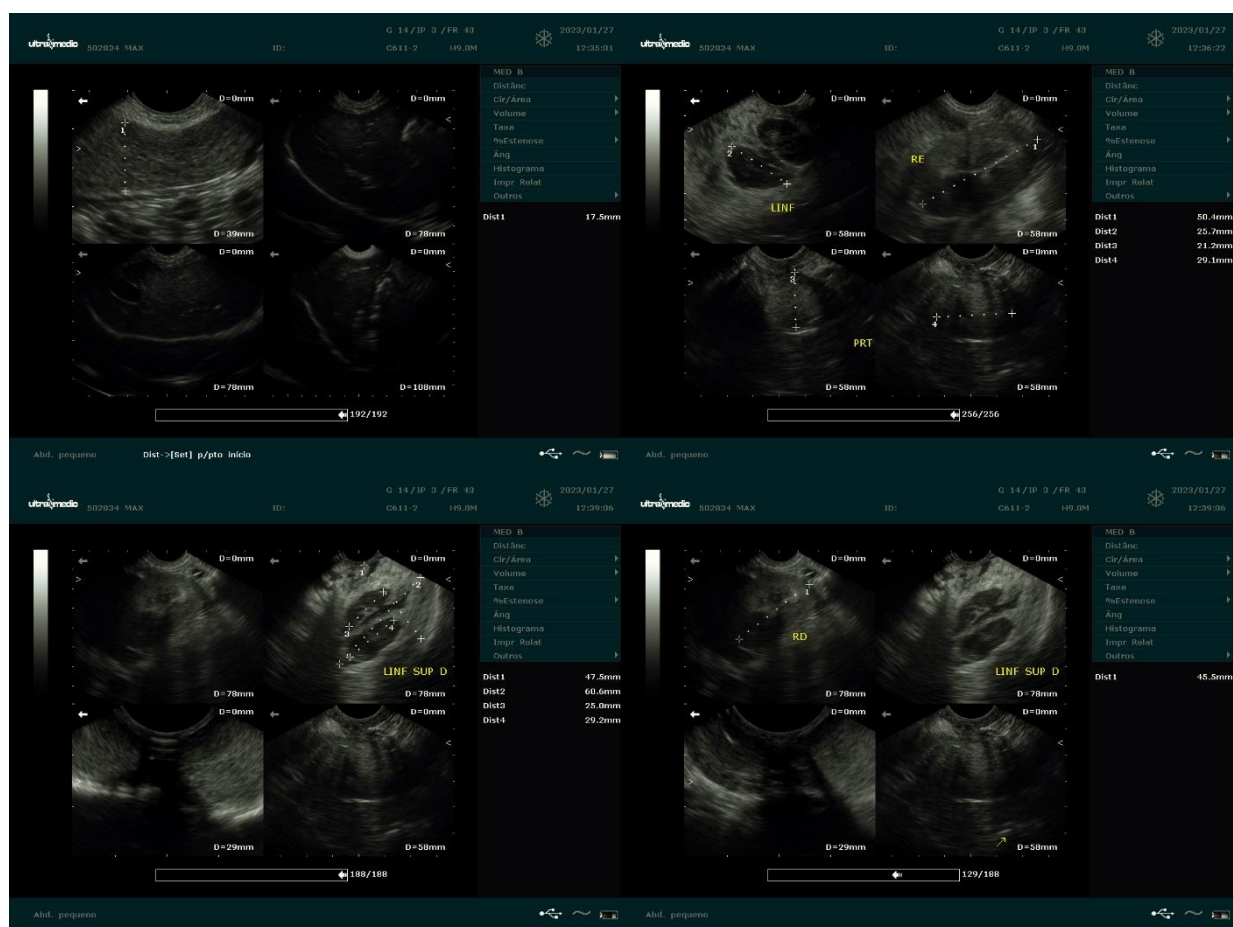
Ausência de líquido livre

Linfonodos inguinal superficial direito com aumento de tamanho (2,50cm /2,90cm) com reatividade adjacente.


Dra. PAULA NOGUEIRA CUNHA
MV CLINICA GERAL - APERFEIÇOAMENTO ULTRA-SONOGRAFIA
CRMV 13618-SP
CPF 122.038.818-10

IMPRESSÃO ULTRASSONOGRÁFICA:

Hepatopatia congestiva leve – possibilidades diagnosticas toxemia / desidratação / inflamação aguda.
Linfoadenomegalia do linfonodo inguinal superficial direito. Reatividade dos tecidos adjacente – sugerindo reação inflamatória local.
Esplenomegalia reticulo granular – hematopoese extra medular / leucemia / linfoma



Dra. PAULA NOGUEIRA CUNHA
MV CLÍNICA GERAL - APERFEIÇOAMENTO ULTRA-SONOGRAFIA
CRMV 13618-SP
CPF 122.038.818-10