



HOSPITAL VETERINÁRIO DA ANCLIVEPA-SP

DATA: 19/01/2023

PACIENTE: LESINHA / TAIS (504468)

RELATÓRIO ULTRASSONOGRÁFICO – GESTACIONAL

Primeiro exame ultrassonográfico – sem acompanhamento anterior.

- Corno esquerdo presença de 01 feto viável em fase final do desenvolvimento fetal.
 - Corno direito sem conteúdo fetal – lúmen ecogênico com discreta quantidade de conteúdo ecogênico sugestivo de pós-parto.
 - Feto viável com diâmetro bi parietal 2,40cm, organogênese completa - diferenciação entre tórax e abdômen caracterizada, fígado hipocóico, vasos caracterizados, estômago e bexiga repletos no momento do exame. Membros torácicos e pélvicos caracterizados.
- Câmara Cardíaca presente preservada com batimentos cardíacos em torno de 255bpm**

Idade gestacional aproximada de 56 dias (margem de erro de 2 dias).

Gestação viável com batimentos cardíacos em torno de 255bpm.

Observações:

Ausência de líquido livre

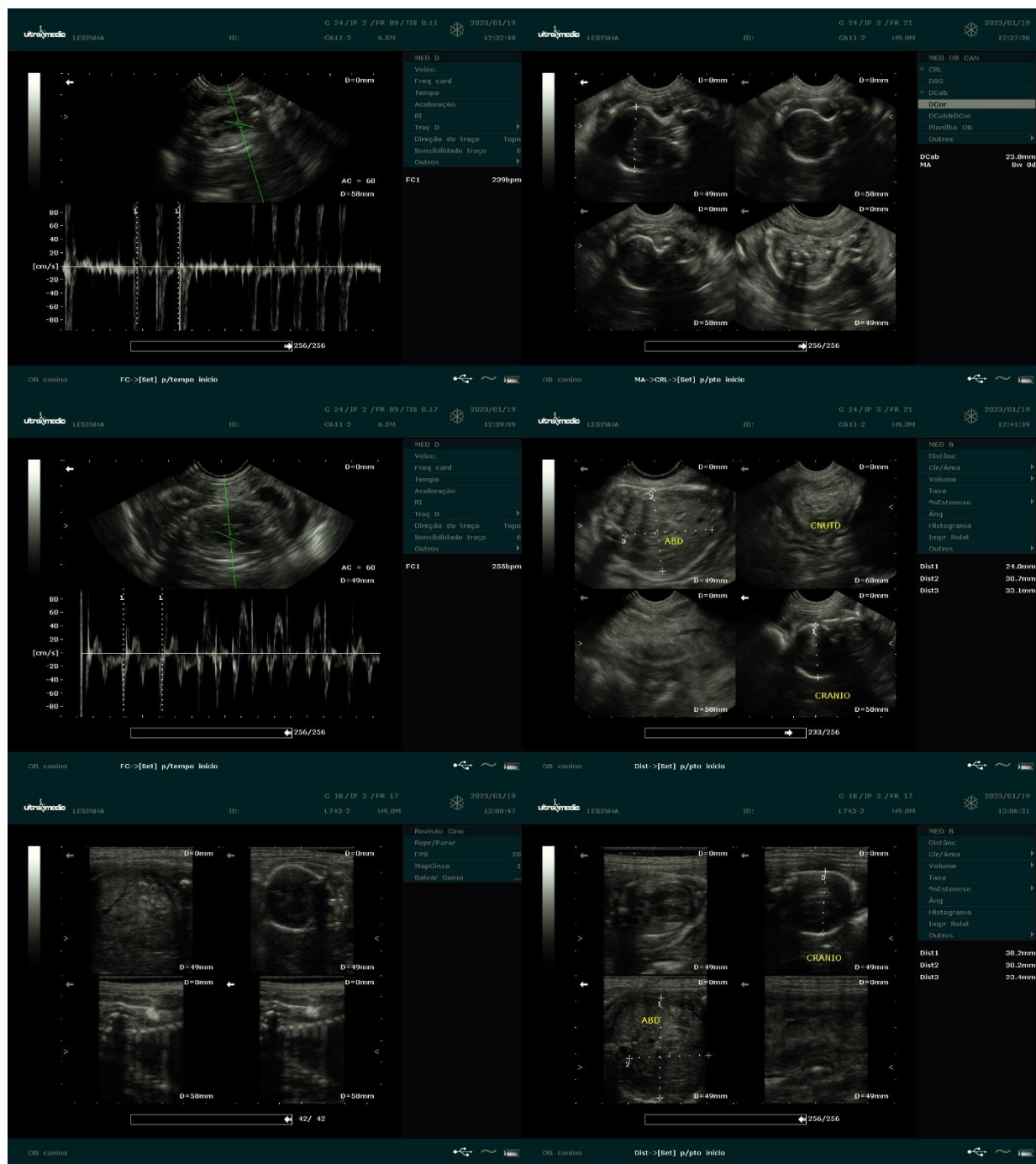
Linfonodos não caracterizados.

IMPRESSÃO ULTRASSONOGRÁFICA:

Gestação tópica e viável de feto em corno uterino esquerdo.

Involução pós-parto em corno uterino direito.


Dra. PAULA NOGUEIRA CUNHA
MV CLÍNICA GERAL - APERFEIÇOAMENTO ULTRA-SONOGRÁFIA
CRMV 13618-SP
CPF 122.038.818-10



Dra. PAULA NOGUEIRA CUNHA
MV CLÍNICA GERAL - APERFEIÇOAMENTO ULTRA-SONOGRAFIA
CRMV 13618-SP
CPF 122.038.818-10