

No. do Exame: 001078347  
Nome.....: MEL  
Raça.....: SRD CANINO  
Sexo.....: FÊMEA  
Proprietário: MARIA FERNANDA MACIEL VILAS BOAS  
Medico Vet.: LAURO GASTALDI  
Clinica Vet.: ANCLIVEPA CASA VERDE (161)

Data Entrada: 09/03/2023  
Espécie...: CANINA  
Idade: 15 Ano(s)  
Tel.: 93352-0196  
CRMV: 58252

### **Parâmetros Analisados:**

Frequência cardíaca em batimentos por minuto (BPM): 113 bpm;  
Ritmo: regular

#### **MODOS B (BIDIMENSIONAL) e M (UNIDIMENSIONAL)**

- Valvas atrioventriculares:

Mitral: espessada/ insuficiente

Tricúspide: normal

- Valvas semilunares:

Aórtica: normal/

Pulmonar: normal

- Pericárdio: normal;

- Aorta: 1,67 cm - normal;

- Átrio Esquerdo: 1,86 cm - normal;

- Relação Átrio Esquerdo/Aorta: 1,11 – normal

- Ventrículo Direito: normal; Átrio Direito: normal;

- Ventrículo Esquerdo:

Septo Interventricular:

Movimento: normal

Espessura: 0,56 cm - normal

Parede Livre:

Movimento: normal

Espessura: 0,53 cm - normal

Cavidade do Ventrículo Esquerdo:

Diâmetro Diastólico: 2,41 cm - normal

Diâmetro Sistólico: 0,90 cm - normal

Fração de Encurtamento: 62 % - normal

No. do Exame: 001078347  
Nome.....: MEL  
Raça.....: SRD CANINO  
Sexo.....: FÊMEA  
Proprietário: MARIA FERNANDA MACIEL VILAS BOAS  
Médico Vet.: LAURO GASTALDI  
Clínica Vet.: ANCLIVEPA CASA VERDE (161)

Data Entrada: 09/03/2023  
Espécie...: CANINA  
Idade: 15 Ano(s)  
Tel.: 93352-0196  
CRMV: 58252

Fração de Ejeção: 92 % - normal

#### DOPPLER

- Velocidade máxima do Fluxo Aórtico: 1,18 ms; 4,70 mmHg
- Velocidade máxima do Fluxo Pulmonar: 1,07 m/s; 4,60 mmHg
- Velocidade da onda E mitral: 0,62 cm/s;
- Velocidade da onda A mitral: 0,69 cm/s;
- Relação E/A mitral: 0,90 - reduzida – padrão anormal de relaxamento ventricular
- Tempo de relaxamento isovolumétrico (TRIV) 46 ms, normal.
- Relação E/TRIV: Normal

#### OBSERVAÇÕES:

O estudo Doppler mostrou fluxo turbulento sistólico de grau discreto, no interior do átrio esquerdo, sem repercussão hemodinâmica.

Relação E/A mitral menor que 1 - disfunção diastólica (padrão anormal de relaxamento ventricular).

Câmaras cardíacas com dimensões normais.

Miocárdio com espessura normal.

Pericárdio de aspecto normal.

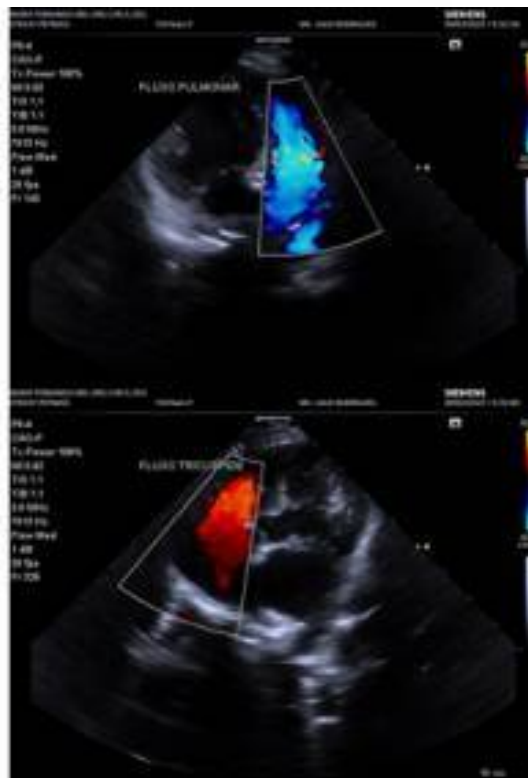
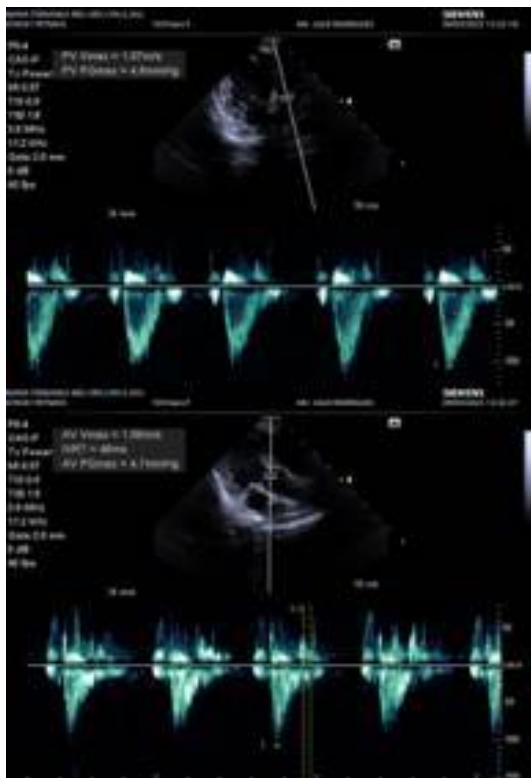
#### CONCLUSÃO:

Espessamento valvar mitral, com insuficiência valvar discreta.

Disfunção diastólica de grau I.

Nº. do Exame: 001078347  
 Nome.....: MEL  
 Raça.....: SRD CANINO  
 Sexo.....: FÊMEA  
 Proprietário: MARIA FERNANDA MACIEL VILAS BOAS  
 Medico Vet...: LAURO GASTALDI  
 Clinica Vet.: ANCLIVEPA CASA VERDE (161)

Data Entrada: 09/03/2023  
Espécie.: CANINA  
Idade: 15 Ano(s)  
Tel.: 93352-0196  
  
CRMV: 58252



Julie G. Rodrigues  
CRMV - SP 35079

Nº. do Exame: 001078347  
 Nome.....: MEL  
 Raça.....: SRD CANINO  
 Sexo.....: FÊMEA  
 Proprietário: MARIA FERNANDA MACIEL VILAS BOAS  
 Medico Vet...: LAURO GASTALDI  
 Clinica Vet.: ANCLIVEPA CASA VERDE (161)

Data Entrada: 09/03/2023  
Espécie.: CANINA  
Idade: 15 Ano(s)  
Tel.: 93352-0196  
  
CRMV: 58252

