

Nº OS: 287884      Animal: Boni  
Espécie: Canina  
Proprietário: Viviane Dutra Oliveira  
Requisitante: Ana Carolina Martins  
Clínica: Serviço Veterinário Anclivepa - Jurubatuba

Data: 21/12/2022  
Raça: Shih-Tzu  
Sexo: Macho  
Dt. Nasc.: 21/12/2009  
Idade: 13a 0m 0d

## ECODOPPLERCARDIOGRAMA

Equipamento: PHILIPS - HD7

Peso ideal..... 8,95 Kg  
Frequência cardíaca..... 96,00 bpm  
Ritmo..... irregular

### Avaliação do ventrículo esquerdo

#### Septo

Movimento..... Normal  
Espessura..... Normal  
Medida..... 0,8 cm

#### Parede

Movimento..... Normal  
Espessura..... Normal  
Medida..... 0,78 cm

#### Cavidade

Dimensão diástole..... Normal  
Diâmetro diastólico..... 2,55 cm  
DD normalizado..... 1,34  
Dimensão sístole..... Normal  
Diâmetro sistólico..... 1,02 cm  
Função..... 60 %  
Fração de ejeção..... 90,74  
Aorta..... Normal  
Medida aorta..... 2,01 cm  
Átrio esquerdo..... Normal  
Medida átrio esquerdo..... 2,76 cm  
Medida (AE/AO),..... 1,37  
Relação (AE/AO),..... Normal

Ventrículo direito..... Normal

Átrio direito..... Normal

### Valvas atrioventriculares

Mitral..... Aspecto degenerado com movimentação normal de suas cúspides. O Doppler espectral e o mapeamento de fluxo em cores mostraram insuficiência de grau discreto.  
Tricúspide..... Aspecto degenerado com movimentação normal de suas cúspides. O Doppler espectral e o mapeamento de fluxo em cores mostraram insuficiência de grau discreto.

### Valvas sigmoidéas

Aórtica..... Aspecto e movimentação normais. O Doppler espectral e o mapeamento de fluxo em cores são normais.  
Pulmonar..... Aspecto e movimentação normais. O Doppler espectral e o mapeamento de fluxo em cores são normais.  
Pericárdio..... Normal

Nº OS: 287884      Animal: Boni  
Espécie: Canina  
Proprietário: Viviane Dutra Oliveira  
Requisitante: Ana Carolina Martins  
Clínica: Serviço Veterinário Anclivepa - Jurubatuba

Data: 21/12/2022  
Raça: Shih-Tzu  
Dt. Nasc.: 21/12/2009  
Sexo: Macho  
Idade: 13a 0m 0d

## ECODOPPLERCARDIOGRAMA

Equipamento: PHILIPS - HD7

Contração segmentar..... Normocinesia de todos os segmentos analisados

**Função hemodinâmica.....** Fluxo Aórtico: V máx 0,98 m/s (gradiente de pressão: 3,81 mmHg)  
Fluxo Pulmonar: V máx 0,58 m/s (gradiente de pressão: 1,34 mmHg)  
Regurgitação Tricúspide: V máx 3,21 m/s (gradiente de pressão: 41,33 mmHg)

**Padrão de enchimento VE.....** Vel máx Onda E: 0,41 m/s; Vel máx Onda A: 0,82 m/s  
Relação E/A: 0,51/ diminuída  
Tempo de desaceleração da onda E: 111 ms  
Tempo de relaxamento isovolumétrico: 79 ms  
Relação E/Triv: 0,51  
Vel máx Onda Em: 0,07 m/s; Vel máx Onda Am: 0,10 m/s

O padrão de enchimento do VE é do tipo E<A, compatível com disfunção diastólica em estágio inicial e/ou senilidade.

**Índices preditivos de ICC...** Velocidade da onda E: 0,41 m/s (normal: até 1,08m/s)  
Relação E/Triv: 0,51 (normal: até 2,5 ± 0,5)  
DIVEd/Ao: 1,3 (normal até 3)  
Relação E/E': 5,8 (menor que 11,5)

### Observações:

>>Avaliação dos índices sugestivos de hipertensão pulmonar:  
Tamanho de câmaras direitas: normais (normais)  
Relação Artéria pulmonar / Aorta (AP/Ao): 1,0 (próximo de 1)  
Índice de distensibilidade do ramo direito da artéria pulmonar (RAPD): 41% (=30%)  
Índice de colapso da veia cava caudal: 50% (= 50%)  
Tempo de aceleração (TA) do fluxo pulmonar: 100 (>52 ms)  
Relação TA/Tempo de ejeção (TA/TE) do fluxo pulmonar: 0,42 (> 0,32)  
Entalhe em rampa de desaceleração do fluxo pulmonar: ausente (ausente)

>> Diâmetro longitudinal de átrio esquerdo: 2,97 cm/ normal

### Conclusão:

Valvopatia mixomatosa mitral e tricúspide sem remodelamento de câmaras cardíacas;  
Insuficiência valvar mitral de grau discreto;  
Insuficiência valvar tricúspide de grau discreto;  
Achados ecocardiográficos sugestivos de intermediária probabilidade de hipertensão pulmonar.

### Referências:

- [1] SCHÖBER, K.E. et al. Detection of congestive heart failure in dogs by doppler echocardiography. Journal of Veterinary Internal Medicine, v. 24, p.1358-1368, 2010.
- [2] BOSWOOD, A., et al. The EPIC Study - A Randomized Clinical Trial. Journal of Veterinary Internal Medicine, v. 30, n. 6, p. 765-1779, 2016.
- [3] REYNOLDS, C.A., et al. Prediction of first onset of congestive heart failure in dogs with degenerative mitral valve disease: The PREDICT cohort study. Journal of Veterinary Cardiology, v. 14, p. 193-202, 2012.
- [4] REINERO, C.; VISSER, L.C.; KELLIHAN, H.B. et al. ACVIM consensus statement guidelines for the diagnosis, classification, treatment, and monitoring of pulmonary hypertension in dogs. Journal of Veterinary Internal Medicine, p. 1-25, 2020.
- [5] VISSER, LC; SCANSEN, BA; BROWN, NV et al. Echocardiographic assessment of right ventricular systolic function in conscious healthy dogs following a single dose of pimobendan versus atenolol. Journal of Veterinary Cardiology, v. 17, p. 161-172, 2015.

Nº OS: 287884

Animal: Boni

Data: 21/12/2022

Espécie: Canina

Raça: Shih-Tzu

Sexo: Macho

Proprietário: Viviane Dutra Oliveira

Dt. Nasc.: 21/12/2009

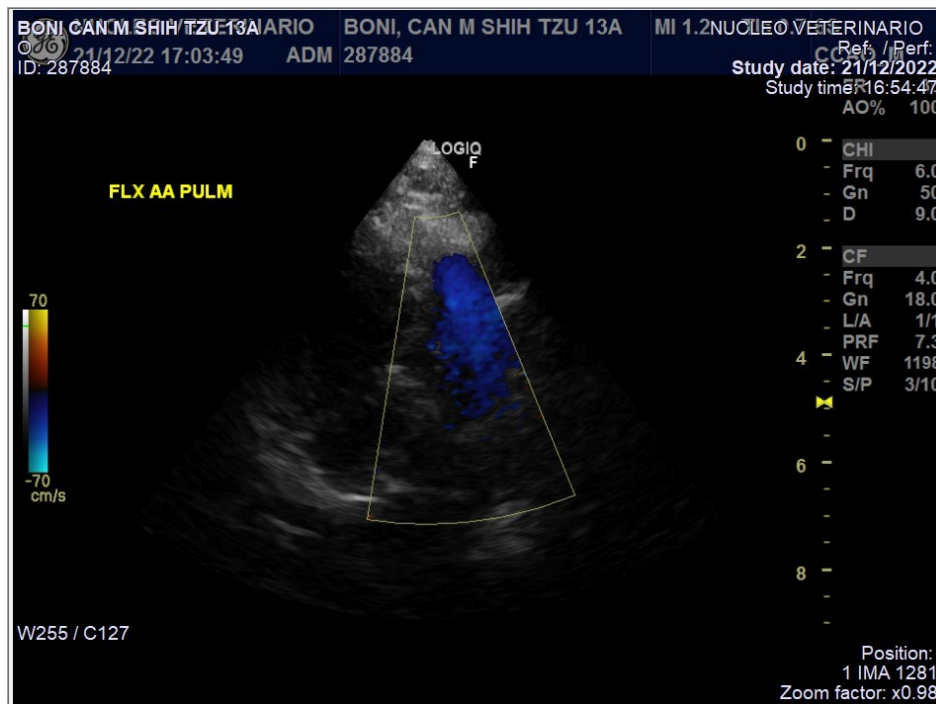
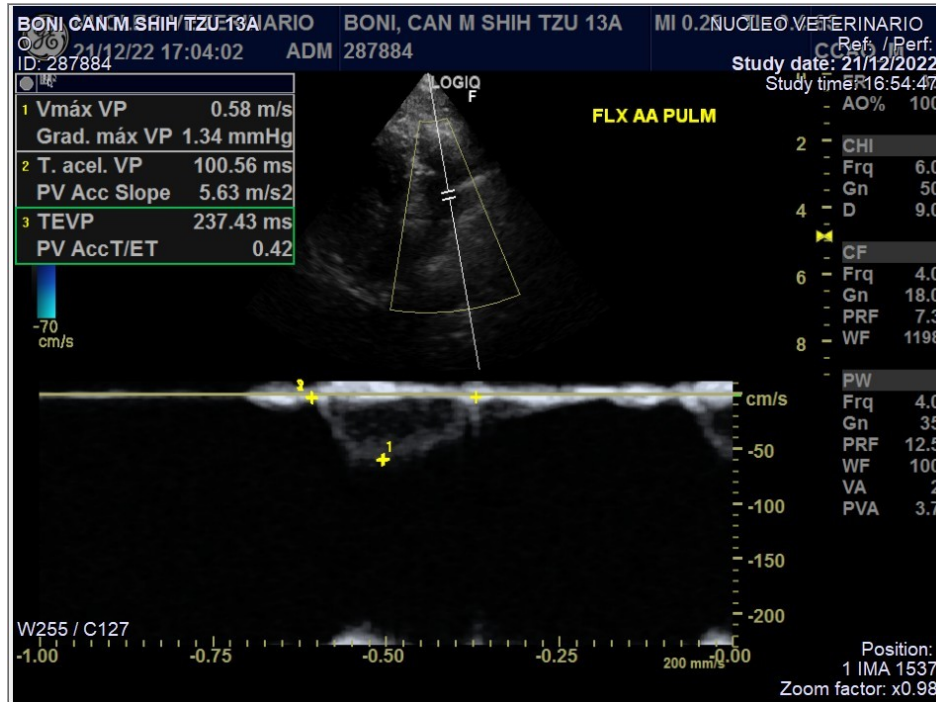
Idade: 13a 0m 0d

Requisitante: Ana Carolina Martins

Clínica: Serviço Veterinário Anclivepa - Jurubatuba

## ECODOPPLERCARDIOGRAMA

Equipamento: PHILIPS - HD7

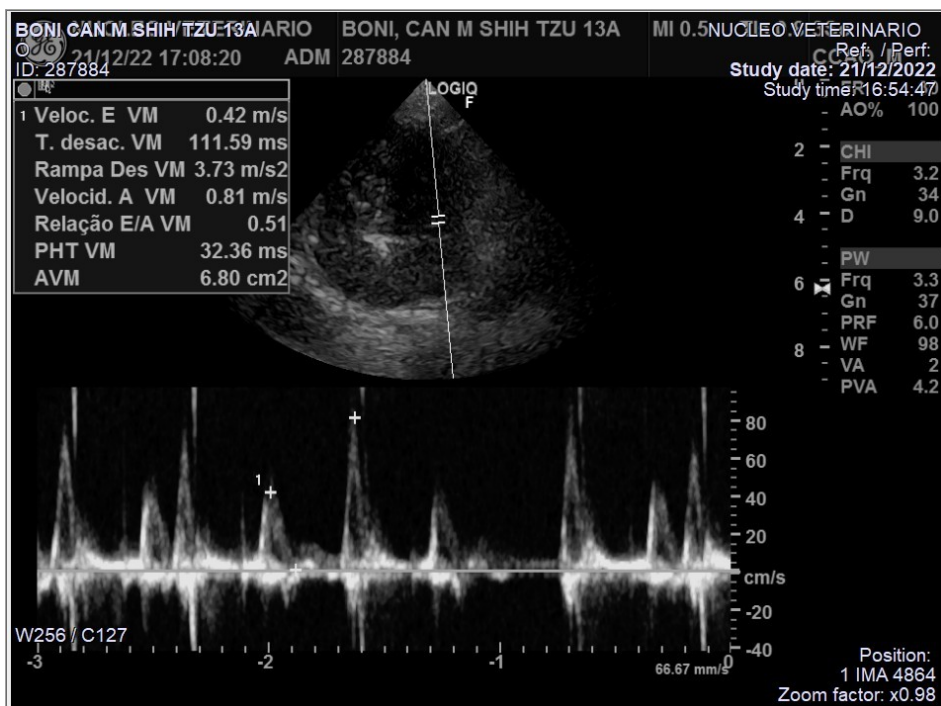
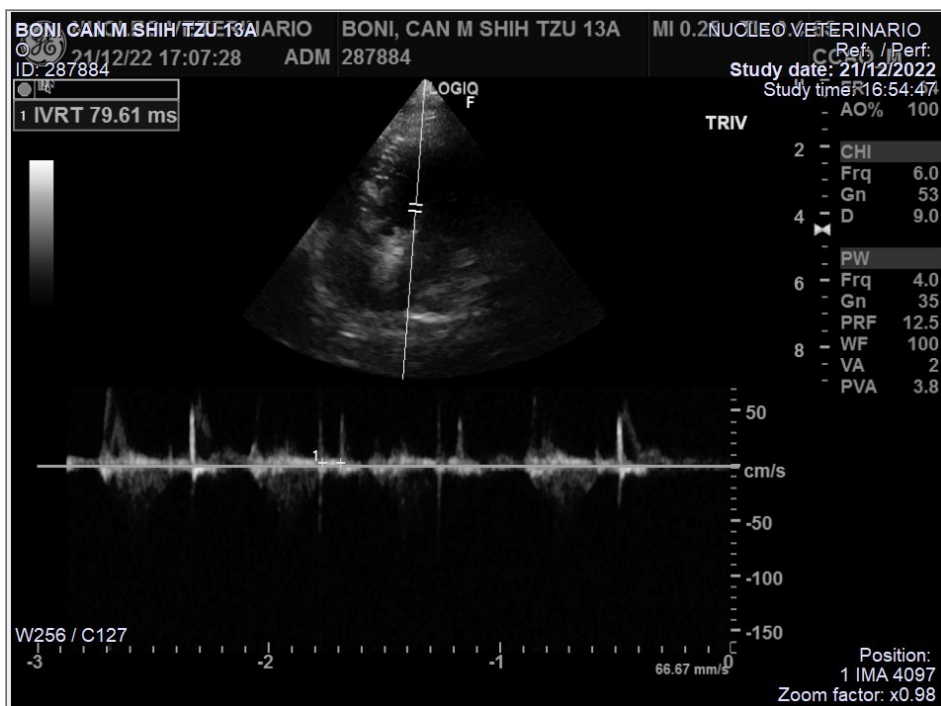


Nº OS: 287884 Animal: Boni  
Espécie: Canina  
Proprietário: Viviane Dutra Oliveira  
Requisitante: Ana Carolina Martins  
Clínica: Serviço Veterinário Anclivepa - Jurubatuba

Data: 21/12/2022  
Raça: Shih-Tzu  
Dt. Nasc.: 21/12/2009  
Sexo: Macho  
Idade: 13a 0m 0d

## ECODOPPLERCARDIOGRAMA

Equipamento: PHILIPS - HD7

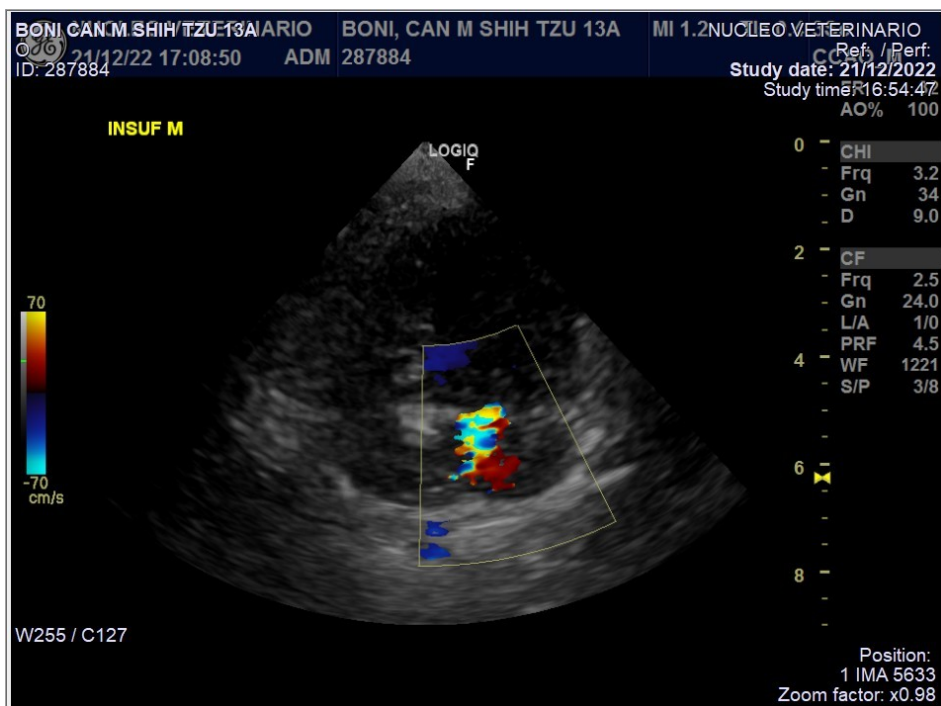
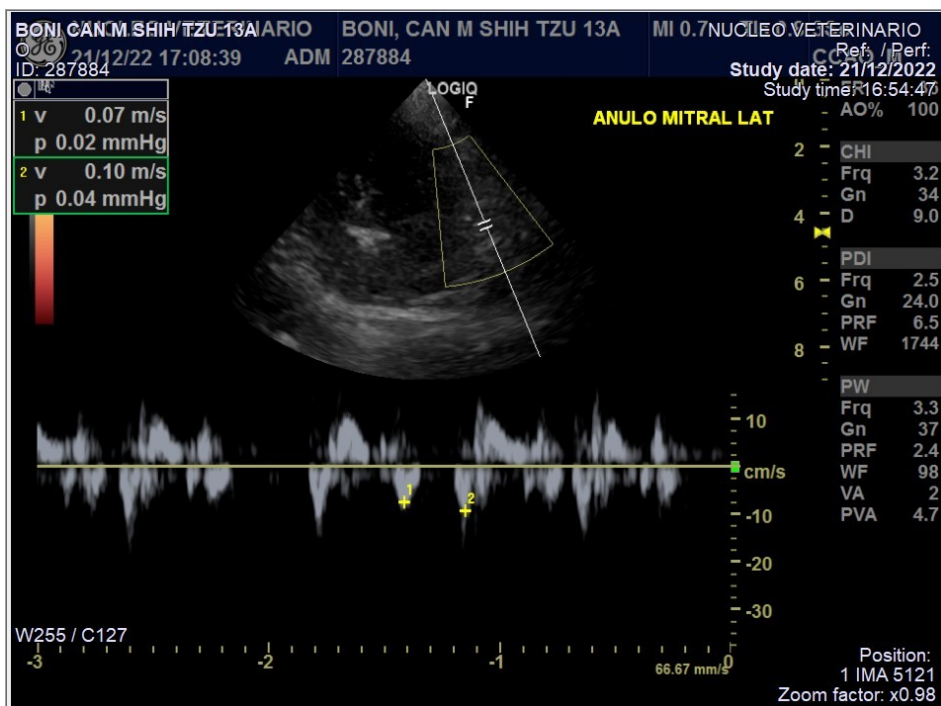


Nº OS: 287884      Animal: Boni  
Espécie: Canina  
Proprietário: Viviane Dutra Oliveira  
Requisitante: Ana Carolina Martins  
Clínica: Serviço Veterinário Anclivepa - Jurubatuba

Data: 21/12/2022  
Raça: Shih-Tzu  
Dt. Nasc.: 21/12/2009  
Sexo: Macho  
Idade: 13a 0m 0d

## ECODOPPLERCARDIOGRAMA

Equipamento: PHILIPS - HD7



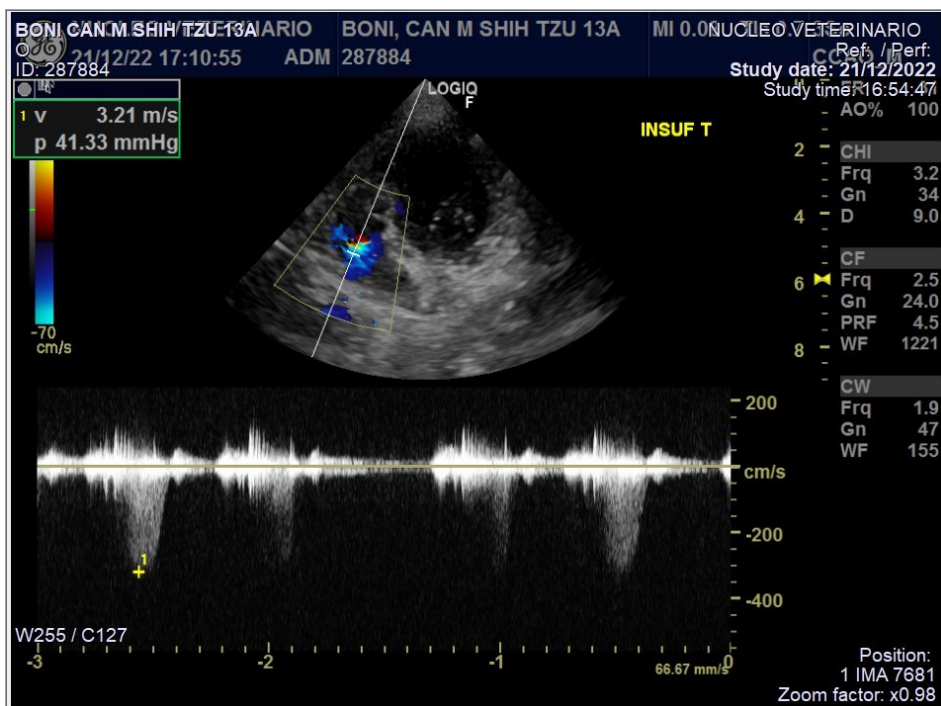
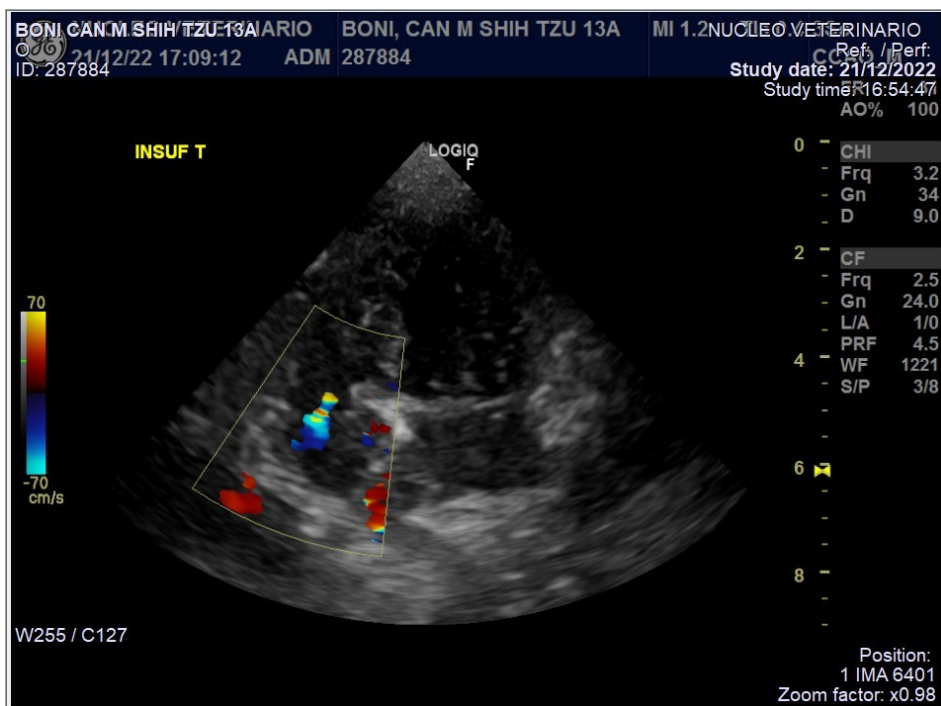


Nº OS: 287884 Animal: Boni  
Espécie: Canina  
Proprietário: Viviane Dutra Oliveira  
Requisitante: Ana Carolina Martins  
Clínica: Serviço Veterinário Anclivepa - Jurubatuba

Data: 21/12/2022  
Raça: Shih-Tzu  
Dt. Nasc.: 21/12/2009  
Sexo: Macho  
Idade: 13a 0m 0d

## ECODOPPLERCARDIOGRAMA

Equipamento: PHILIPS - HD7



Nº OS: 287884

Animal: Boni

Data: 21/12/2022

Espécie: Canina

Raça: Shih-Tzu

Sexo: Macho

Proprietário: Viviane Dutra Oliveira

Dt. Nasc.: 21/12/2009

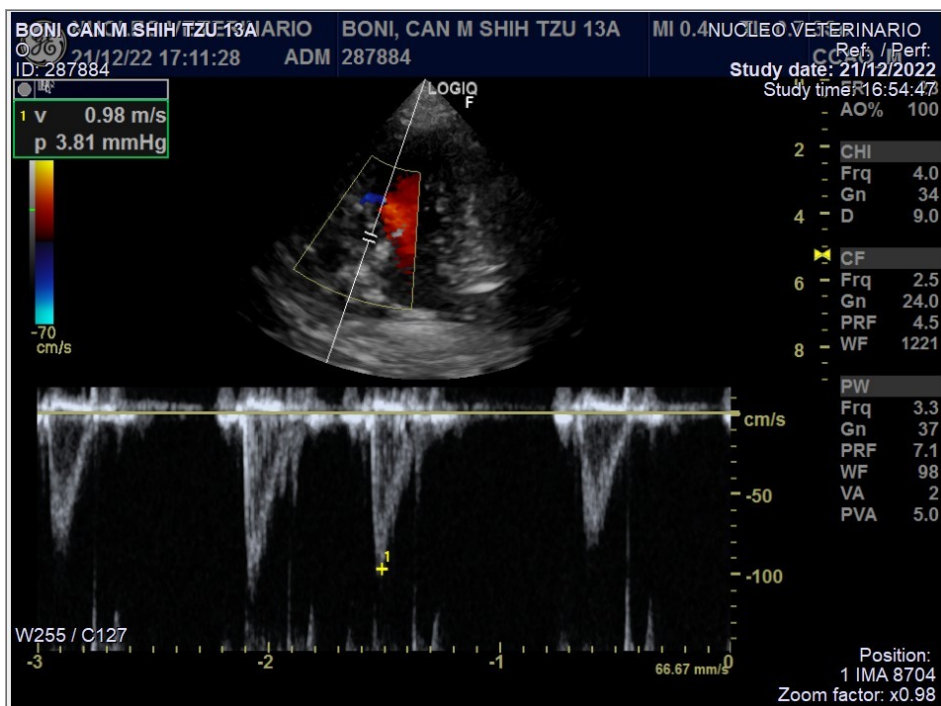
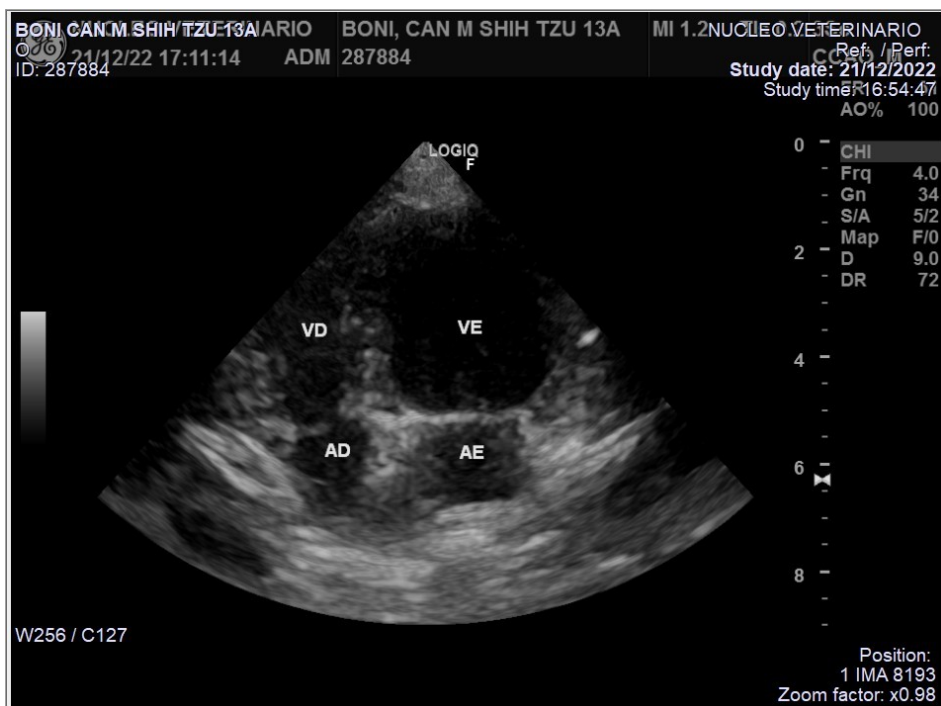
Idade: 13a 0m 0d

Requisitante: Ana Carolina Martins

Clinica: Serviço Veterinário Anclivepa - Jurubatuba

## ECODOPPLERCARDIOGRAMA

Equipamento: PHILIPS - HD7



Nº OS: 287884

Animal: Boni

Data: 21/12/2022

Espécie: Canina

Raça: Shih-Tzu

Sexo: Macho

Proprietário: Viviane Dutra Oliveira

Dt. Nasc.: 21/12/2009

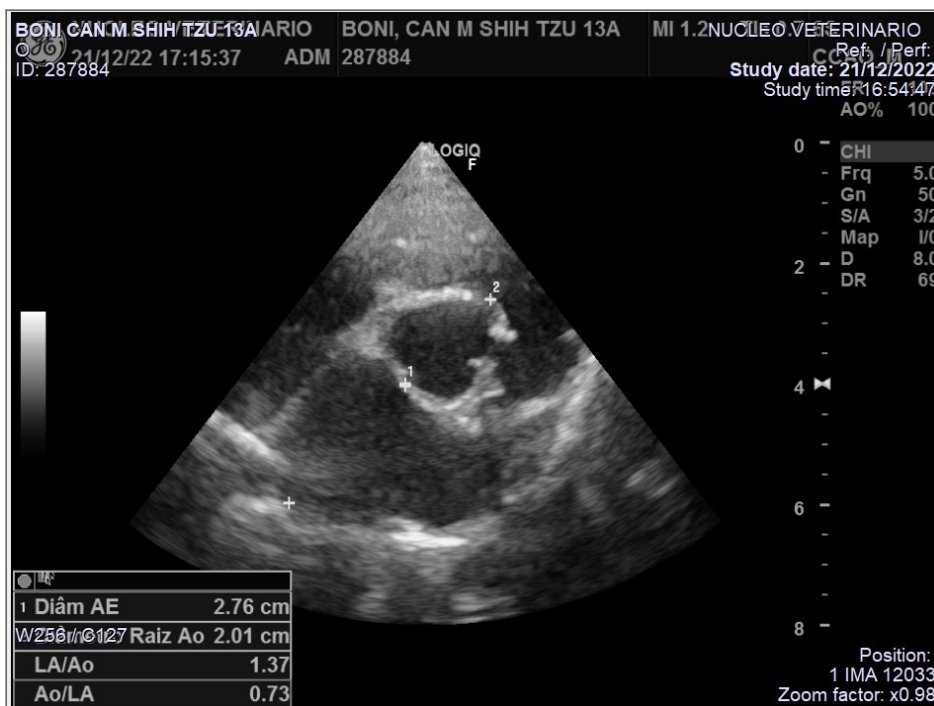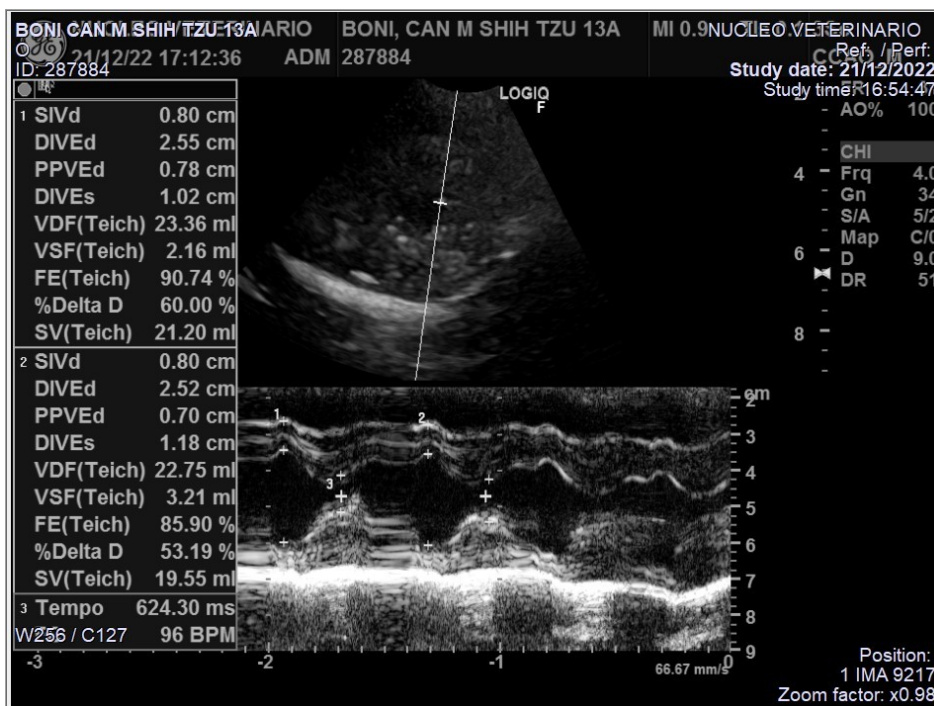
Idade: 13a 0m 0d

Requisitante: Ana Carolina Martins

Clinica: Serviço Veterinário Anclivepa - Jurubatuba

## ECODOPPLERCARDIOGRAMA

Equipamento: PHILIPS - HD7





Nº OS: 287884

Animal: Boni

Data: 21/12/2022

Espécie: Canina

Raça: Shih-Tzu

Sexo: Macho

Proprietário: Viviane Dutra Oliveira

Dt. Nasc.: 21/12/2009

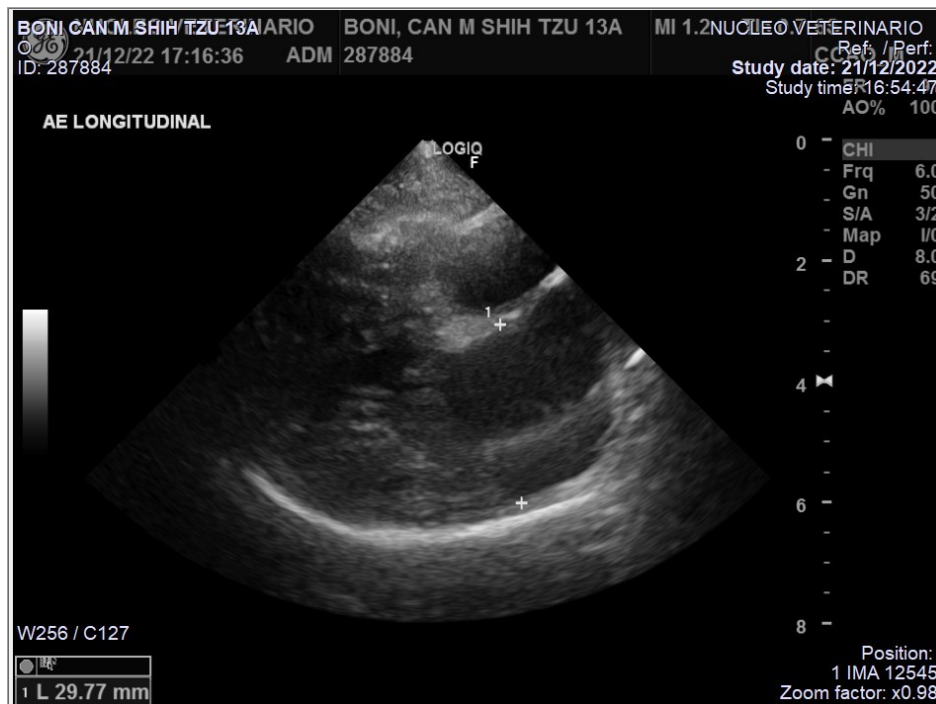
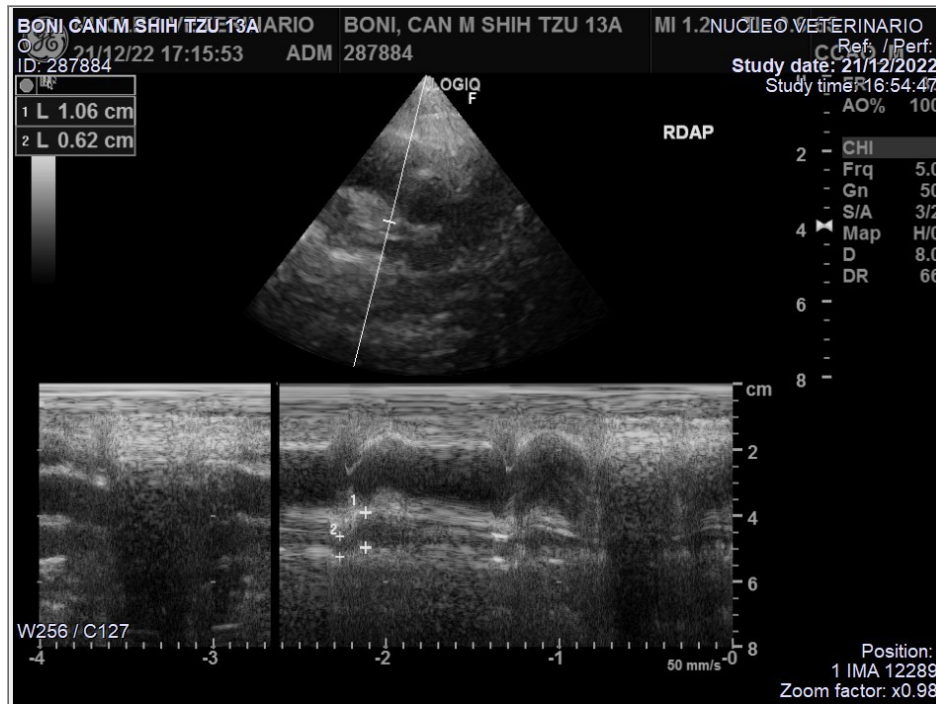
Idade: 13a 0m 0d

Requisitante: Ana Carolina Martins

Clinica: Serviço Veterinário Anclivepa - Jurubatuba

## ECODOPPLERCARDIOGRAMA

Equipamento: PHILIPS - HD7



Nº OS: 287884

Animal: Boni

Data: 21/12/2022

Espécie: Canina

Raça: Shih-Tzu

Sexo: Macho

Proprietário: Viviane Dutra Oliveira

Dt. Nasc.: 21/12/2009

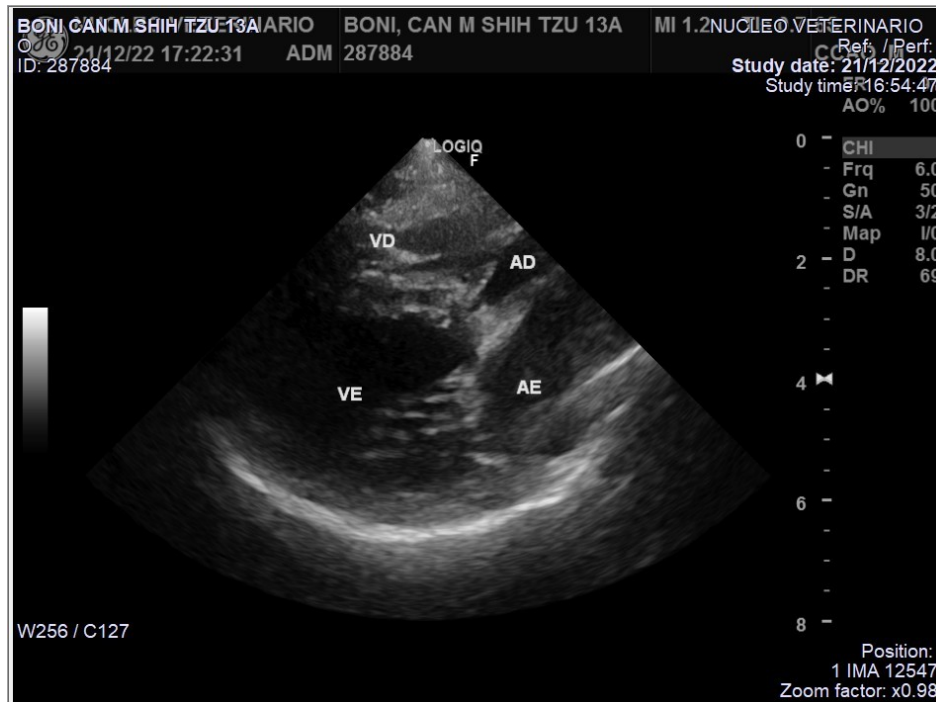
Idade: 13a 0m 0d

Requisitante: Ana Carolina Martins

Clinica: Serviço Veterinário Anclivepa - Jurubatuba

## ECODOPPLERCARDIOGRAMA

Equipamento: PHILIPS - HD7



Assinado eletronicamente por:

REBECCA BASTOS PESSOA - CRMV-SP 33689

Nº OS: 287884

Animal: Boni

Data: 21/12/2022

Espécie: Canina

Raça: Shih-Tzu

Sexo: Macho

Proprietário: Viviane Dutra Oliveira

Dt. Nasc.: 21/12/2009

Idade: 13a 0m 0d

Requisitante: Ana Carolina Martins

Clínica: Serviço Veterinário Anclivepa - Jurubatuba

## Pressão Arterial

*Equipamento: MEDMEGA DV 610 - Doppler Vascular*

Manguito utilizado..... 3 neonatal

Local do manguito..... membro anterior esquerdo

Posição..... decúbito lateral esquerdo

Medidas..... Pressão Sistólica: 170 x 170 x 172 mmHg  
Média: 170 mmHg

OBS..... paciente aparentemente calmo durante a mensuração.

### Sugestão bibliográfica

ACIERNO, M.J.; BROWN, S.; COLEMAN, A.E., et al. ACVIM consensus statement: Guidelines for the identification, evaluation, and management of systemic hypertension in dogs and cats. Journal of Veterinary Internal Medicine, v. 32, p. 1803-1822, 2018.

Assinado eletronicamente por:

REBECCA BASTOS PESSOA - CRMV-SP 33689