



HOSPITAL VETERINÁRIO DA ANCLIVEPA-SP

DATA: 25/01/2023

PACIENTE: TARZAN/ VICTORIA (506260)

RELATÓRIO ULTRASSONOGRÁFICO

Bexiga:

Distensão mínima, sem janela acústica para avaliação mais detalhada, paredes normoespessas (0,41cm). Uretra caudal e uretra peniana preservadas.

Rins e Ureteres:

Em topografia habitual, dimensões mantidas (RE: 3,99cm / RD: 4,88cm), contornos definidos, parênquima grosseiro discretamente hiperecoico, distinção e proporção cortico medular mantida. Sistema pielocalicial mantido. Ausência de mineralizações ou litíases. Ureteres não caracterizados.

Baço:

Em topografia habitual com parênquima homogêneo normoecóico, dimensões preservadas, bordos afilados capsula preservada, vasos preservados.

Fígado:

Topografia habitual, lobos hepáticos com parênquima homogêneo normoecóico, volume preservado, margens afiladas e regulares. Vasos preservados. Ductos intra-hepáticos não caracterizados. **Vesícula biliar:** distendida por conteúdo anecoico sem sedimentos, paredes normoespessas. Ducto biliar caracterizado preservado.

Sistema gastrointestinal:

Estômago: Topografia habitual, dilatação leve por conteúdo gasoso, paredes normoespessas, com estratificação e motilidade preservadas. Píloro não caracterizado.

Pâncreas: não caracterizado.

Alças Intestinais: Segmentos intestinais passíveis de avaliação com parâmetros ultrassonográficos preservados.

Próstata: contornos irregulares pouco definidos, parênquima heterogêneo com áreas anecoicas localizadas em polo cranial de lobo prostático, mensuradas em torno de 0,34cm. Medidas prostáticas 3,46cm x 2,18cm x 2,99cm. Uretra prostática preservada.

Testículos: bolsa escrotal mais espessa que o habitual, testículos com parênquima homogêneo normoecóico com linha mediastinal preservada.

Observações:

Ausência de líquido livre

Linfonodos não caracterizados.


Dra. PAULA NOGUEIRA CUNHA
MV CLINICA GERAL - APERFEIÇOAMENTO ULTRA-SONOGRAFIA
CRMV 13618-SP
CPF 122.038.818-10

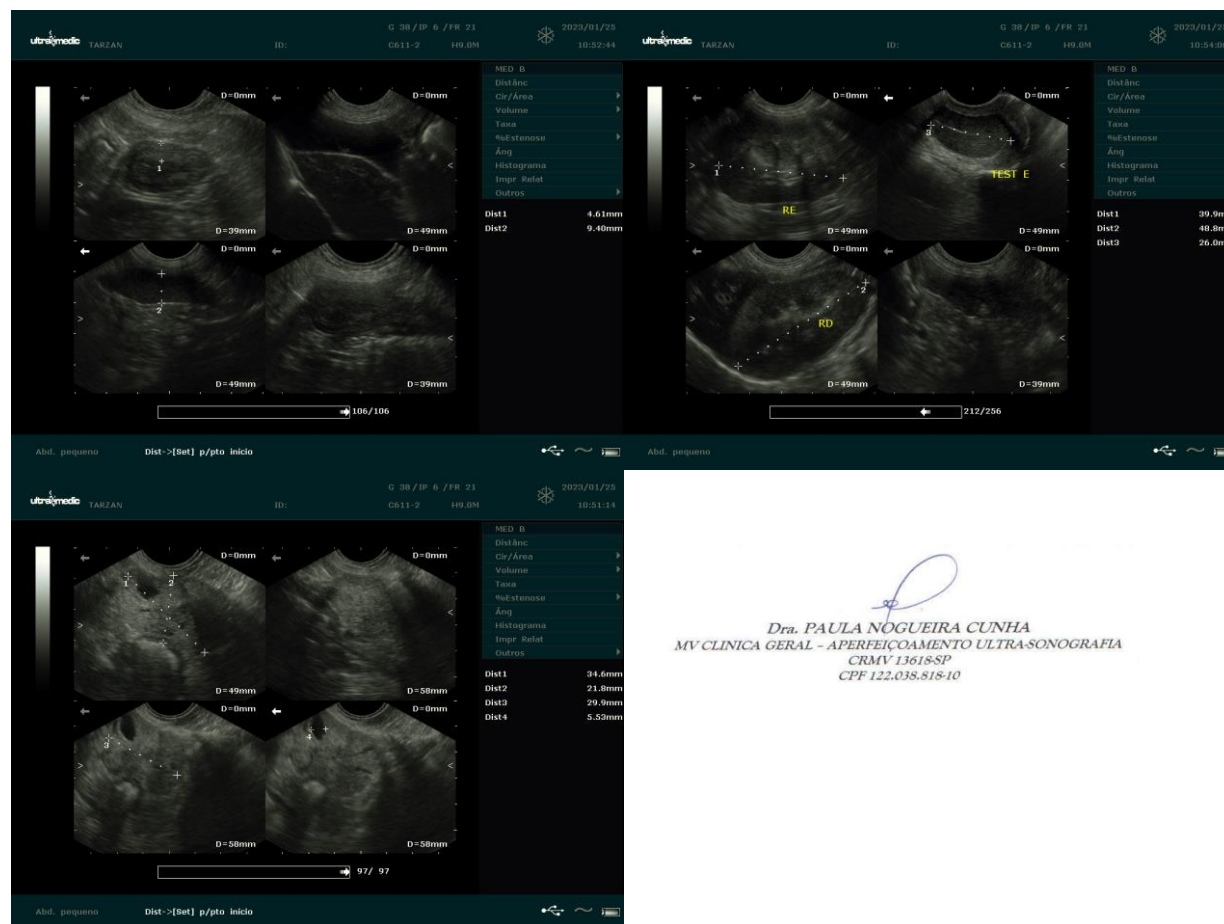
IMPRESSÃO ULTRASSONOGRÁFICA:

Hiperplasia prostática leve a moderada / Prostática – cistos prostáticos

Bexiga sem repleção. Sem sedimentos.

Uretra peniana preservada.

Bolsa escrotal espessa.



Dra. PAULA NOGUEIRA CUNHA
 MV CLINICA GERAL - APERFEIÇOAMENTO ULTRA-SONOGRAFIA
 CRMV 13618-SP
 CPF 122.038.818-10