



HOSPITAL VETERINÁRIO DA ANCLIVEPA-SP

DATA: 23/12/2022

PACIENTE: NUPI / VALDENICE (488209)

RELATÓRIO ULTRASSONOGRÁFICO

Bexiga: moderada distensão, conteúdo anecoico sem debris sem sedimentos, paredes normoespessas, estratificação mantida, trígono preservado.

Rins e Ureteres: RE 4,59cm / RD 4,68cm, contornos definidos, parênquima homogêneo normoecóico, proporção e distinção cortico medular mantida, sistema pielocalicial mantido. Ausência de mineralizações ou litíases. Ureteres não caracterizados.

Baço: em topografia habitual, dimensões mantidas (1,65cm), parênquima homogêneo normoecóico, vasos preservados.

Fígado: em topografia habitual, lobos hepáticos com volume mantido, contorno regulares, parênquima homogêneo normoecóico, bordos arredondados, regulares. Vasos preservados. Ductos intra-hepáticos não caracterizados.

Vesícula biliar com repleção adequada preenchida por conteúdo anecóico sem sedimentos, paredes normoespessas regulares. Ducto biliar não caracterizado.

Sistema gastrointestinal:

Estômago: em topografia habitual distendido por conteúdo padrão gasoso, paredes normoespessas com estratificação e motilidade mantida.

Pâncreas: não caracterizado.

Alças Intestinais: segmentos intestinais com parâmetros ultrassonográficos preservados.

Observações:

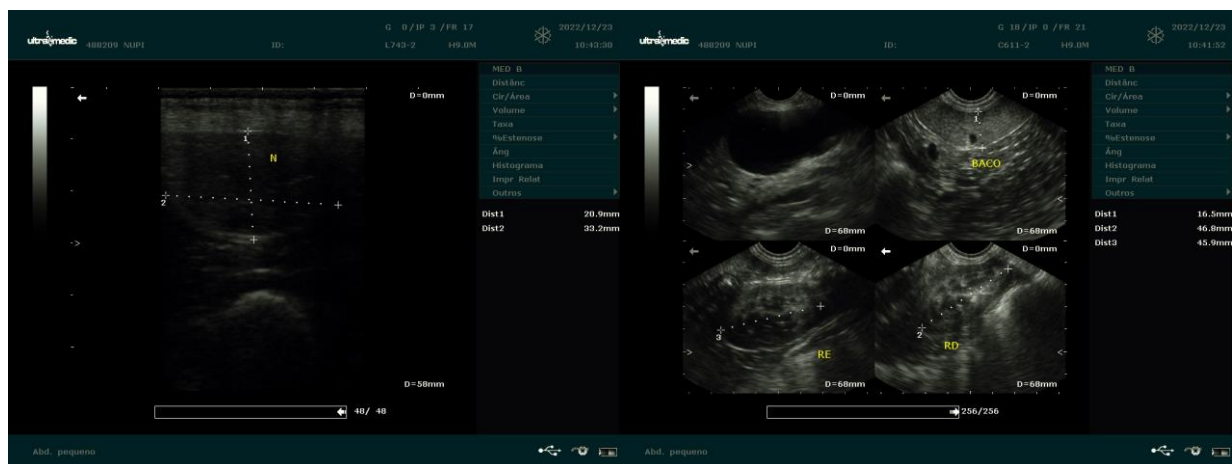
Ausência de líquido livre.

Aumento de volume em região caudal de tórax no arco costal esquerdo - nódulo arredondado denso hipoecóico mensurado em torno de 3,32cm x 2,09cm


Dra. PAULA NOGUEIRA CUNHA
MV CLINICA GERAL - APERFEIÇOAMENTO ULTRA-SONOGRAFIA
CRMV 136188SP
CPF 122.038.818-10

IMPRESSÃO SONOGRÁFICA:

Varredura abdominal com parâmetros ultrassonográficos preservados.
Nodulo em região de arco costal esquerda a investigar




Dra. PAULA NOGUEIRA CUNHA
MV CLINICA GERAL - APERFEIÇOAMENTO ULTRA-SONOGRAFIA
CRMV 13618-SP
CPF 122.038.818-10