



# HOSPITAL VETERINÁRIO DA ANCLIVEPA-SP

DATA: 26/04/2023

PACIENTE: NINA / VERA – 529506

## RELATÓRIO ULTRASSONOGRÁFICO

**Bexiga:** grande distensão, conteúdo anecoico sem debris, paredes normoespessas regulares, estratificação mantida, trígono mantido. Uretra caudal mantida sem sinais de obstrução.

**Rins e Ureteres:** RE 3,23cm / RD 3,61m. Ambos com contornos definidos, parênquima homogêneo normoecóico, distinção e proporção cortico medular preservada, sistema pielocalicial preservado. Ureteres não caracterizados.

**Baço:** em topografia habitual, dimensões acentuadamente aumentadas (1,30cm), parênquima homogêneo normoecóico. Vasos preservados.

**Fígado:** parênquima homogêneo normoecóico, com volume mantido, margens finas e regulares. Diafragma mantido. Veia cava caudal preservada. **Vesícula biliar:** distendida por conteúdo anecoico sem sedimentos, paredes espessas e hiperecóicas. Ducto cístico não caracterizado.

**Estômago:** moderada distensão por conteúdo gasoso / mucoide, paredes e estratificação preservadas, motilidade mantida. **Pâncreas:** não caracterizado. **Alças Intestinais:** segmentos intestinais passíveis de avaliação com parâmetros ultrassonográficos preservados.

**Útero e ovários:** não caracterizados.

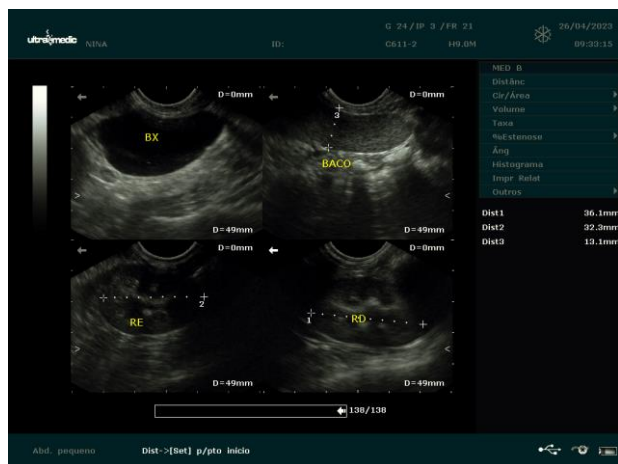
### Observações:

Ausência de líquido livre.

Dra. PAULA NOGUEIRA CUNHA  
MV CLINICA GERAL - APERFEIÇOAMENTO ULTRA-SONOGRAFIA  
CRMV 13618-SP  
CPF 122.038.818-10

## IMPRESSÃO DIAGNÓSTICA:

Esplenomegalia acentuada



*Dra. PAULA NOGUEIRA CUNHA*  
MV CLINICA GERAL - APERFEIÇOAMENTO ULTRA-SONOGRAFIA  
CRMV 13618-SP  
CPF 122.038.818-10