



# HOSPITAL VETERINÁRIO DA ANCLIVEPA-SP

DATA: 16/03/2023

PACIENTE: **CHICO/ VANIA** (518350)

## RELATÓRIO ULTRASONOGRÁFICO

**Bexiga:** moderada distensão, conteúdo anecoico com debris em pequena quantidade em suspensão, sem sedimentos, paredes finas e regulares, uretra caudal preservada, sem sinais de obstrução.

**Rins e Ureteres:** RE 4,90cm / RD 4,54cm. Contornos definidos, parênquima homogêneo normoecóico, distinção e proporção cortico medular preservada. Sistema pielocalicial preservado. Ureter não caracterizado.

**Baço:** em topografia habitual com dimensões preservadas (0,98cm), parênquima homogêneo normoecóico, vasos preservados.

**Fígado:** em topografia habitual, lobos hepáticos com volume preservado, parênquima homogêneo hiperecoico, margens afiladas, regulares. Vasos intra-hepáticos preservados. Ductos intra-hepáticos preservados. Vesícula biliar com distensão moderada, preenchida por conteúdo anecoico com discreta quantidade de debris em suspensão. Ducto comum preservado.

**Estômago:** em topografia habitual, contraído sem conteúdo, paredes normoespessas (0,40cm) há manutenção da estratificação e da motilidade. **Piloro** não caracterizado. **Pâncreas:** não caracterizado.

**Alças Intestinais:** segmentos intestinais passíveis de avaliação apresentam conteúdo gasoso, paredes normoespessas regulares, motilidade e estratificação preservadas. Colón com retenção de fezes.

**Adrenais:** não caracterizadas

**Próstata:** parâmetros preservados (2,16cm x 1,35cm x 2,25cm)

**Testículos:** parâmetros preservados.

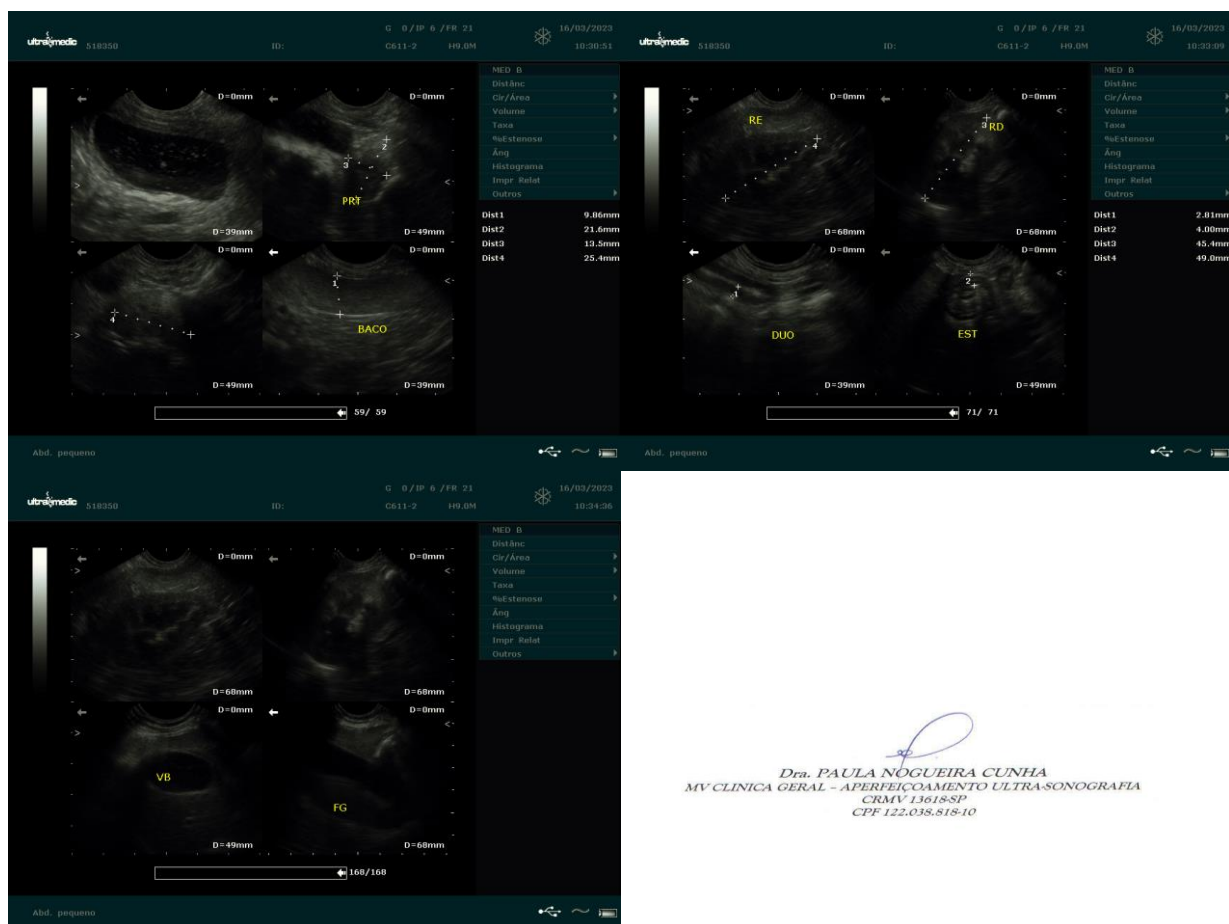
### Observações:

Ausência de líquido livre

  
Dra. PAULA NOGUEIRA CUNHA  
MV CLINICA GERAL - APERFEÇOAMENTO ULTRA-SONOGRAFIA  
CRMV 13618-SP  
CPF 122.038.818-10

## IMPRESSÃO SONOGRÁFICA:

Discreta alteração da ecogenicidade hepática a esclarecer.



*Dra. PAULA NOGUEIRA CUNHA*  
MV CLINICA GERAL - APERFEIÇOAMENTO ULTRA-SONOGRAFIA  
CRMV 13618-SP  
CPF 122.038.818-10