



# HOSPITAL VETERINÁRIO DA ANCLIVEPA-SP

DATA: 07/03/2023

PACIENTE: THEO / VANESSA (519266)

## RELATÓRIO ULTRASSONOGRÁFICO

**Bexiga:** grande distensão, conteúdo anecoico sem debris sem sedimentos, paredes finas e regulares, estratificação mantida, trígono mantido. Uretra caudal preservada sem dilatação sem sinais de obstrução.

**Rins e Ureteres:** Rins com dimensões preservadas (RE 3,18cm / RD 3,69cm). Contornos definidos, parênquima homogêneo normoecóico, distinção e proporção cortico medular preservada. Sistema pielocalicial preservado. Ureteres não caracterizados.

**Baço:** em topografia habitual com margens regulares, parênquima homogêneo normoecóico, superfície lisa e regular, dimensões preservadas (0,89cm). Vasos preservados.

**Fígado:** parênquima homogêneo normoecóico, dimensões preservadas, margens finas e regulares. Diafragma mantido. Veia cava caudal preservada. Vesícula biliar: distendida por conteúdo anecoico com sedimentos ecogênicos acumulados em parede. Ducto cístico não caracterizado.

**Estômago:** contraído sem conteúdo luminal, hipomotilidade, paredes normoespessas (0,32cm) regulares com estratificação e motilidade mantida. **Pâncreas:** área pancreática caracterizada com parâmetros ultrassonográficos preservados. Ausência de reatividade.

**Alças Intestinais:** todos os segmentos intestinais apresentam com corrugamento das mucosas, leve espessamento das paredes e hipomotilidade. Conteúdo luminal mucoide / gasoso, não há sinais de obstrução.

**Próstata:** parâmetros preservados (1,50cm x 1,50cm x 2,0cm)

**Testículos:** parâmetros preservados.

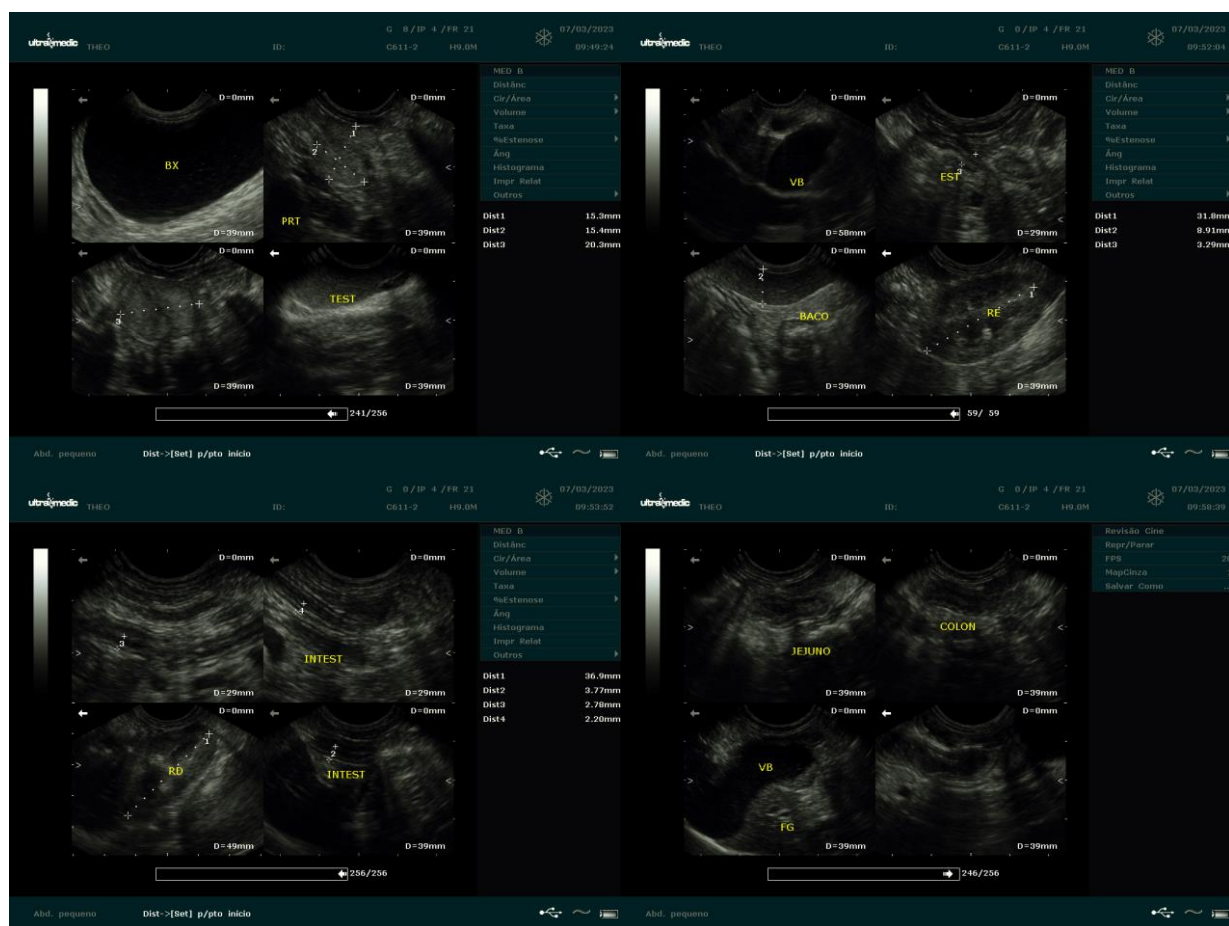
### Observações:

Ausência de líquido livre.

  
Dra. PAULA NOGUEIRA CUNHA  
MV CLINICA GERAL - APERFEIÇOAMENTO ULTRASSONOGRAFIA  
CRMV 13618-SP  
CPF 122.038.818-10

## IMPRESSÃO SONOGRÁFICA:

Duodnite / jejunit e colite moderada a grave a esclarecer.  
Lama Biliar



*Dra. PAULA NOGUEIRA CUNHA*  
MV CLINICA GERAL - APERFEIÇOAMENTO ULTRASONOGRAFIA  
CRMV 13618-SP  
CPF 122.038.818-10