



HOSPITAL VETERINÁRIO DA ANCLIVEPA-SP

DATA: 07/11/2022

PACIENTE: PERSEU /WELLINGTON (478876)

RELATÓRIO ULTRASONOGRÁFICO

Bexiga: média distensão, preenchida por conteúdo anecoico com debris finos sem sedimentos, parede cranial espessada (0,31cm) parede dorsal (0,15cm), estratificação mantida. Uretra caudal preservada.

Rins e Ureteres: em topografia habitual, RE 3,45cm / RD 3,20cm, rim direito com parênquima grosseiro hiperecótico, leve perda da distinção e da proporção cortico medular, sistema pielocalicial preservado. Ureter preservado. Rim esquerdo com parâmetros preservados.

Baço: em topografia habitual com dimensões mantidas, contornos definidos, parênquima homogêneo normoecótico, vasos preservados.

Fígado: em topografia habitual, lobos hepáticos com volume preservado, parênquima homogêneo normoecótico, bordos afilados, regulares. Diafragma mantido. Grandes vasos preservados. Vasos preservados.

Vesícula biliar: distensão adequada preenchida por conteúdo anecoico sem sedimentos. Paredes normoespessas regulares. Ducto biliar não caracterizado.

Sistema gastrointestinal:

Estômago: em topografia habitual contraído sem conteúdo, paredes normoespessas, estratificação e motilidade mantida.

Pâncreas: não caracterizado.

Alças Intestinais: Segmentos intestinais passíveis de avaliação com parâmetros preservados.

Observações:

Ausência de líquido livre.

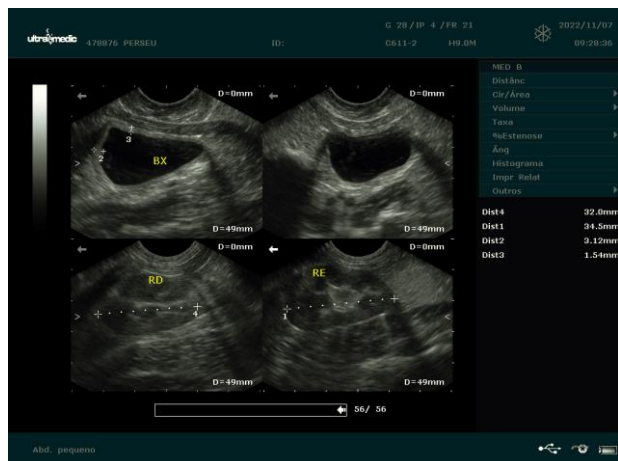
Linfonodo não caracterizado.


Dra. PAULA NOGUEIRA CUNHA
MV CLINICA GERAL - APERFEICOAMENTO ULTRA-SONOGRAFIA
CRMV 13618-SP
CPF 122.038.818-10

IMPRESSÃO SONOGRÁFICA:

Rim direito com alteração morfológica – a investigar

Cistite – discreta quantidade de debris em suspensão sem sinais de obstrução.




Dra. PAULA NOGUEIRA CUNHA
MV CLINICA GERAL - APERFEIÇOAMENTO ULTRA-SONOGRAFIA
CRMV 136188SP
CPF 122.038.818-10