



HOSPITAL VETERINÁRIO DA ANCLIVEPA-SP

DATA: 20/02/2023

PACIENTE: CLARA / WILSON (488203)

RELATÓRIO ULTRASSONOGRÁFICO

Bexiga: moderada distensão, conteúdo anecoico sem debris sem sedimentos, paredes normoespessas, estratificação e motilidade mantidos, uretra caudal preservada, sem sinais de obstrução.

Rins e Ureteres: RE 4,49cm / RD 4,56cm, contornos definidos. Ambos com parênquima homogêneo normoecoico, distinção e proporção cortico medular mantida, sistema pielocalicial preservado. Ausência de mineralizações. Ureteres preservados.

Baço: em topografia habitual com parênquima homogêneo normoecóico com dimensões preservadas (1,44cm), hilo esplênico preservado.

Fígado: em topografia habitual, lobos hepáticos com volume mantido, parênquima homogêneo normoecóico, margens regulares. Vasos preservados. Ductos intra-hepáticos não caracterizados. Vesícula biliar com moderada distensão com pequena quantidade de conteúdo ecogenico, paredes normoespessas normoecoica. Ducto biliar não caracterizado.

Estômago: contraído conteúdo mucoide em pequena quantidade, paredes normoespessas, estratificação e motilidade mantida. Píloro não caracterizado. Pâncreas – ramo direito preservado.

Alças Intestinais: segmentos intestinais passíveis de avaliação com parâmetros ultrassonográficos preservados.

Útero: cornos uterinos não caracterizados. **Ovários:** ambos com parênquima grosseiro hipoeecóico, direito com pequena estrutura cística mensurada em torno de 0,47cm

Observações:

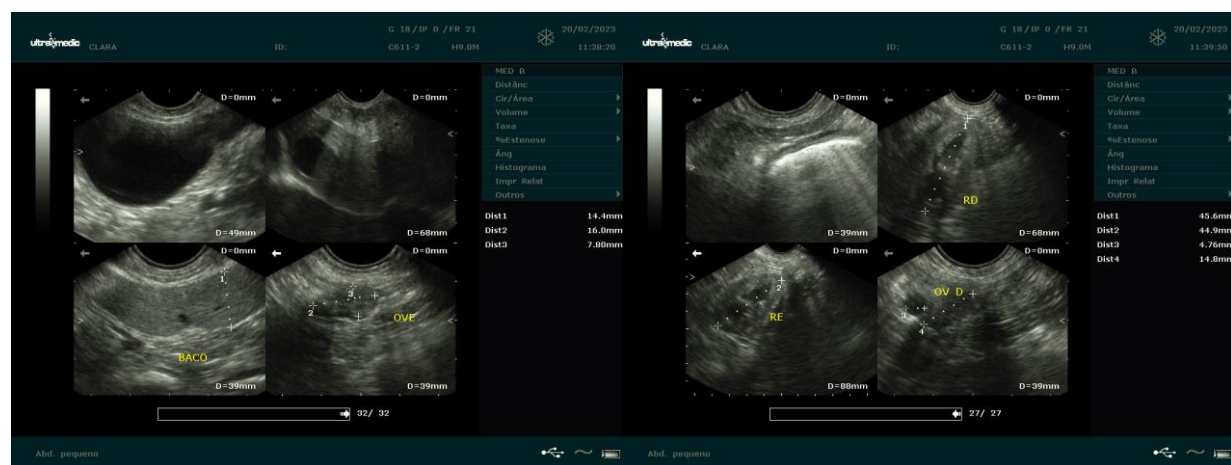
Ausência de líquido livre.

Linfonodos não caracterizados.


Dra. PAULA NOGUEIRA CUNHA
MV CLINICA GERAL - APERFEIÇOAMENTO ULTRA-SONOGRAFIA
CRMV 13618-SP
CPF 122.038.818-10

IMPRESSÃO ULTRASSONOGRÁFICA:

Varredura abdominal com parâmetros ultrassonográficos preservados
Ovários reativos – cio??. Ovário direito possui pequeno cisto / folículo a esclarecer




Dra. PAULA NOGUEIRA CUNHA
MV CLINICA GERAL - APERFEIÇOAMENTO ULTRA-SONOGRAFIA
CRMV 13618-SP
CPF 122.038.818-10