



# HOSPITAL VETERINÁRIO DA ANCLIVEPA-SP

DATA: 19/12/2022

PACIENTE: MEL / WALLACE (493002)

## RELATÓRIO ULTRASONOGRÁFICO

**Bexiga:** em topografia habitual, grande distensão, conteúdo anecoico sem debris, paredes normoespessas regulares, uretra caudal mantida.

**Rins e Ureteres:** RD 5,71cm / RE 6,0cm. Ambos com contornos definidos, parênquima homogêneo normoecóico. Distinção e proporção cortico medular preservada. Sistema pielocalicial mantido. Ausência de mineralizações.

**Baço:** em topografia habitual, com dimensões mantidas (1,89cm), parênquima homogêneo normoecóico vasos preservados.

**Fígado:** Topografia habitual, lobos hepáticos com volume preservado, parênquima homogêneo normoecóico, bordos arredondados, regulares. Diafragma preservado. Vasos preservados. Ductos intra-hepáticos não caracterizados. Vesícula biliar: repleção adequada, preenchida por conteúdo anecoico sem sedimentos, paredes normoespessas. Ducto biliar não caracterizado.

### Sistema gastrointestinal:

**Estômago:** Topografia habitual, distensão por conteúdo gasoso, paredes normoespessa (0,19cm), estratificação mantida, motilidade mantida. Píloro não caracterizado.

**Pâncreas:** não caracterizado

**Alças Intestinais:** segmentos intestinais passíveis de avaliação com parâmetros preservados.

**Útero:** aspecto tubular homogêneo normoecóico, sem conteúdo anecóico. CNUT D 0,75cm e CNUT E 1,19cm.

**Ovários:** ambos em topografia habitual com parênquima heterogêneo com múltiplas áreas anecoicas coalescentes.

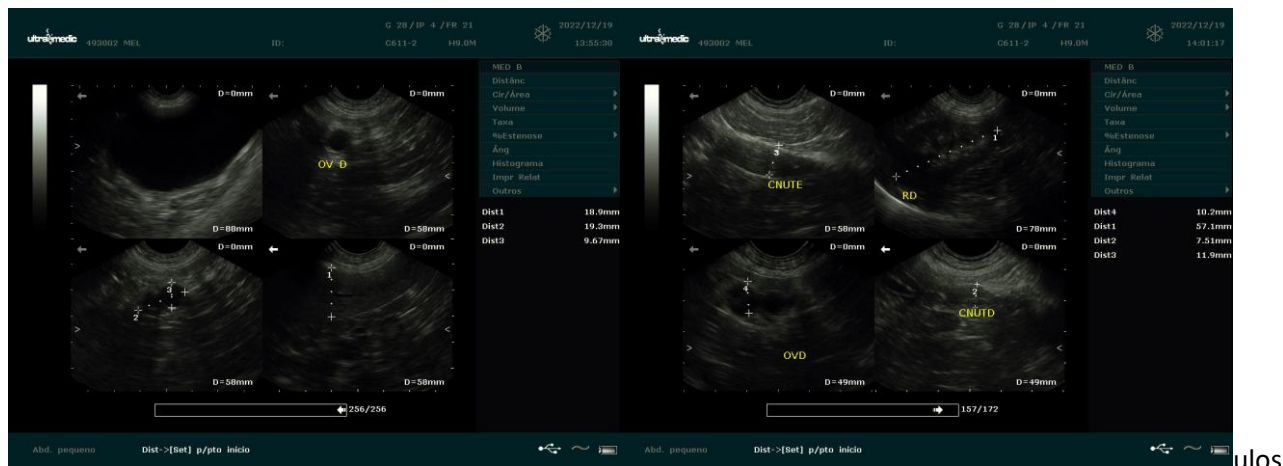
### Observações:

Ausência de líquido livre

  
Dra. PAULA NOGUEIRA CUNHA  
MV CLINICA GERAL - APERFEIÇOAMENTO ULTRASONOGRAFIA  
CRMV 13618-SP  
CPF 122.038.818-10

## IMPRESSÃO SONOGRÁFICA:

*Ovários apresentam áreas anecoicas coalescentes – folículos?? Cistos??*



*Dra. PAULA NOGUEIRA CUNHA*  
 MV CLINICA GERAL - APERFEIÇOAMENTO ULTRA-SONOGRAFIA  
 CRMV 13618-SP  
 CPF 122.038.818-10