



HOSPITAL VETERINÁRIO DA ANCLIVEPA-SP

DATA: 13/04/2023

PACIENTE: BART /WAGNER (495709)

RELATÓRIO ULTRASONOGRÁFICO

Bexiga: em topografia habitual, distensão moderada, conteúdo anecoico sem debris, paredes regulares normoespessas, Uretra caudal mantida sem dilatação.

Rins e Uteres: dimensões mantidas (RE 2,95cm / RD 3,09cm), contornos definidos, parênquima grosseiro hiperecoico, perda da distinção e da proporção cortico medular, sistema pielocalicial pouco definido. Ausência de mineralizações em recesso renal.

Baço: em topografia habitual, dimensões mantidas (1,1cm), parênquima normoecóico homogêneo, vasos preservados.

Fígado: Topografia habitual, lobos hepáticos com volume preservado, parênquima homogêneo normoecóico Diafragma preservado. Vasos preservados. Ductos intra-hepáticos distendidos. **Vesícula biliar:** sem repleção adequada. Ducto biliar não caracterizado.

Estômago: contraído sem conteúdo, motilidade e paredes preservadas. **Pâncreas:** não caracterizado. **Alças Intestinais:** segmentos passíveis de avaliação com paredes levemente espessadas sem conteúdo luminal motilidade preservada.

Próstata: em topografia pélvica sem janela acústica para avaliação.

Testículos: ectópicos – ambos alojados em região inguinal em subcutâneo – direito com aumento do tamanho parênquima grosseiro hipoeecóico com perda da linha mediastinal mensurado em torno de 3,07cm e esquerdo alojado em região inguinal no subcutâneo com parâmetros preservados mensurado em torno de 1,70cm.

Observações:

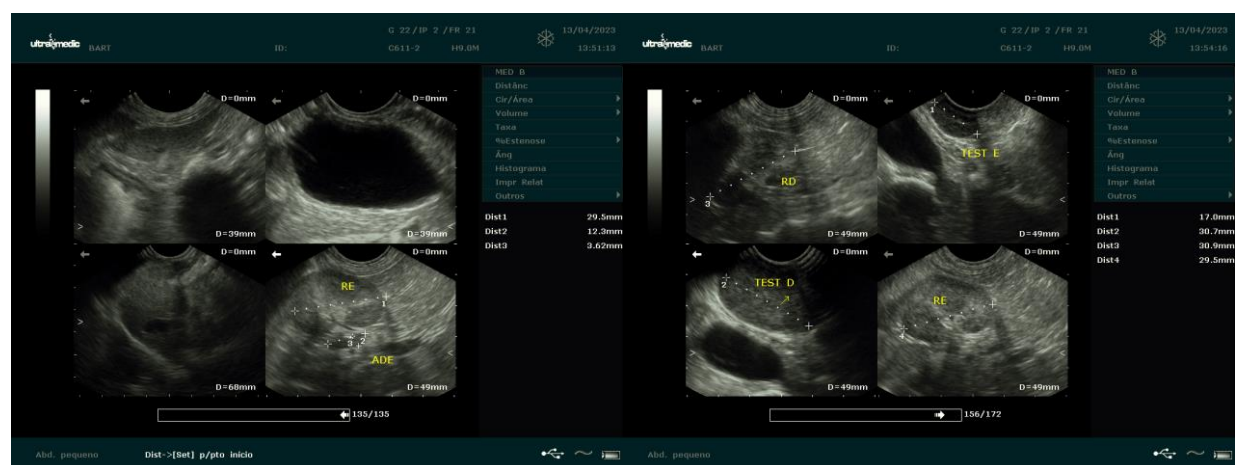
Ausência de líquido livre.


Dra. PAULA NOGUEIRA CUNHA
MV CLINICA GERAL - APERFEIÇOAMENTO ULTRA-SONOGRAFIA
CRMV 13618-SP
CPF 122.038.818-10

IMPRESSÃO DIAGNÓSTICA:

Nefropatia crônica bilateral.

Testículos ectópicos localizados em região inguinal abaixo do subcutâneo – testículo direito com hipertrofia patológica e perda da linha mediastinal – considerar neoplasia.



Dra. PAULA NOGUEIRA CUNHA
 MV CLINICA GERAL - APERFEIÇOAMENTO ULTRA-SONOGRAFIA
 CRMV 13618-SP
 CPF 122.038.818-10