



HOSPITAL VETERINÁRIO DA ANCLIVEPA-SP

DATA: 08/05/2023

PACIENTE: JADE / NIVEA (532328)

RELATÓRIO ULTRASONOGRÁFICO

Bexiga: em topografia habitual, distensão pequena, conteúdo anecoico sem debris sem sedimentos. Paredes normoespessas (0,21cm) regulares, uretra caudal mantida. Sem sinais de obstrução.

Rins e Ureteres: em topografia habitual. RE 3,15cm e RD 3,94cm. Parênquima normoecóico homogêneo, contornos definidos, distinção e proporção cortico medular mantida. Sistema pielocalicial preservado. Ausência de mineralizações. Ureter preservado.

Baço: em topografia habitual com aumento preservadas (0,69cm), parênquima homogêneo normoecóico, vasos preservados.

Fígado: parênquima homogêneo normoecóico, lobos hepáticos com volume preservado, margens regulares e afiladas. Diafragma mantido. Grandes vasos preservados. **Vesícula biliar:** em topografia habitual distendida por conteúdo anecoico sem sedimentos, paredes normoespessas regulares. Ductos intra-hepáticos não caracterizados. Ducto biliar caracterizado distendido.

Estômago: topografia habitual, contraído sem conteúdo, paredes normoespessas (0,36cm), estratificação e motilidade preservada. **Pâncreas:** não caracterizado. **Alças Intestinais:** segmentos intestinais passíveis de avaliação sem conteúdo luminal com espessamento da camada muscular com medidas aproximadas de duodeno 0,49cm / jejuno 0,38cm presença de espessamento da junção íleo cólica – 0,85cm a 1,0cm há leve perda da estratificação nesta região.

Observações:

Ausência de líquido livre

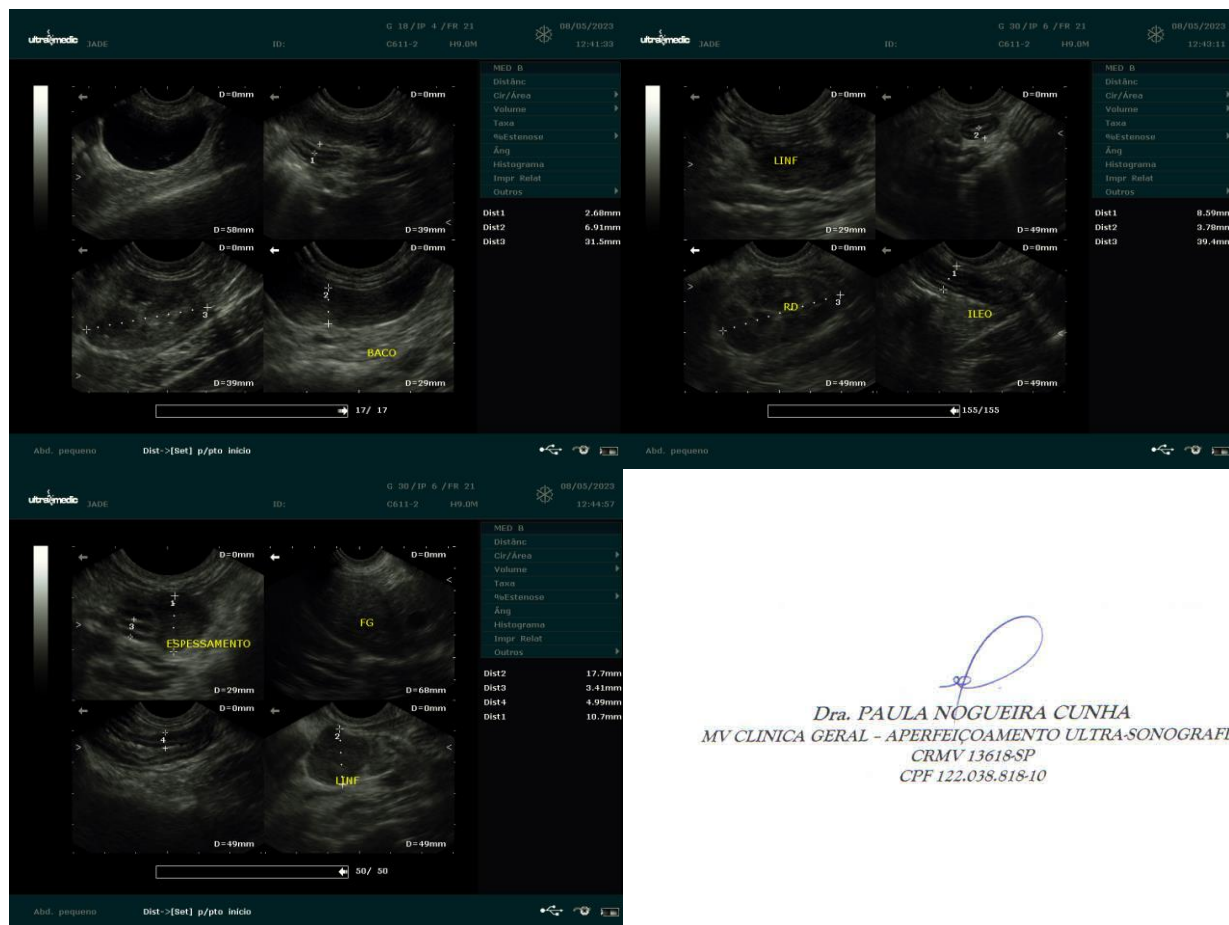
Linfonodos mesentéricos reativos com aumento do tamanho e deformidade do formato.

Dra. PAULA NOGUEIRA CUNHA
MV CLINICA GERAL - APERFEIÇOAMENTO ULTRA-SONOGRAFIA
CRMV 13618-SP
CPF 122.038.818-10

IMPRESSÃO DIAGNÓSTICA:

Segmentos intestinais – duodenite severa com evidencia da camada mucosa e muscular, jejuno levemente espesso sem conteúdo, junção íleo cólica espessa com leve perda da estratificação e evidencia das camadas musculares - Neoplasia ? DII crônica?

Linfoadenomegalia mesentérica



Dra. PAULA NOGUEIRA CUNHA
MV CLINICA GERAL - APERFEIÇOAMENTO ULTRA-SONOGRAFIA
CRMV 13618-SP
CPF 122.038.818-10